

**FUNDAÇÃO UNIVERSIDADE FEDERAL DO PAMPA
CAMPUS URUGUAIANA
CURSO DE MEDICINA VETERINÁRIA**

**RELATÓRIO DO ESTÁGIO CURRICULAR
SUPERVISIONADO EM MEDICINA VETERINÁRIA**

Orientador: Prof. Roberto Thiesen

Gabriela Severo Cardoso

Uruguaiana, novembro de 2018

GABRIELA SEVERO CARDOSO

**RELATÓRIO DE ESTÁGIO CURRICULAR SUPERVISIONADO EM
MEDICINA VETERINÁRIA**

Relatório de Estágio Curricular
Supervisionado em Medicina Veterinária
apresentado ao curso de Medicina
Veterinária, da Universidade Federal do
Pampa, campus Uruguaiana, como
requisito parcial para obtenção do título
de bacharel em Medicina Veterinária

Orientador: Prof. Dr. Roberto Thiesen

**Uruguaiana
2018**

GABRIELA SEVERO CARDOSO

Relatório do Estágio Curricular Supervisionado em Medicina Veterinária apresentado ao curso de Medicina Veterinária, da Universidade Federal do Pampa, campus Uruguaiana, como requisito parcial para obtenção do título de bacharel em Medicina Veterinária.

Área de concentração: Clínica e cirurgia de pequenos animais.

Relatório apresentado e defendido em 26 de novembro de 2018.

Prof. Dr. Roberto Thiesen

Orientador

Prof^a. Dr^a. Maria Lígia de Arruda Mistieri

Medicina Veterinária/Universidade Federal do Pampa-UNIPAMPA

Prof^a. Dr^a. Marília Teresa de Oliveira

Medicina Veterinária/Universidade Federal do Pampa-UNIPAMPA

Dedico este trabalho a meu irmão Júlio (*in memoriam*), que tanto sonhou em me ver formada, meu pai Osny, minha mãe Vera e irmão Kadu, que foram meu esteio e principal motivação para seguir em frente.

AGRADECIMENTOS

A Deus, pela força que tive durante esses 7 anos e meio de graduação. Obrigada por me mostrar que ainda não era a hora de desistir e que Tua visão ia bem mais além. Hoje estou aqui, depois de conturbados anos, realizando este sonho.

Aos meus pais Osny e Vera, que sempre acreditaram no meu potencial, apoiando-me nos momentos mais difíceis, não deixando que eu desistisse do meu sonho. Devo muito a vocês e hoje esta conquista é de todos nós. Vocês são minha motivação diária para almejar um futuro e ser uma pessoa melhor. Amo muito vocês! Ao meu irmão mais velho Júlio, que sempre sonhou em me ver formada, e largou o trabalho no meio da semana para me levar a Uruguaiana no dia da minha matrícula. Hoje tu não estás aqui fisicamente, mas, com certeza, essa luta foi nossa e sei que aí de cima estás orgulhoso de mim.

À luz da minha vida, meu gêmeo mais novo Kadu, que por um ano foi meu companheiro, ajudando nos trabalhos da faculdade, me acompanhando na Copa Vet e Trote dos bixos, deixando minha vida em Uruguaiana mais alegre.

Ao meu companheiro Lucas, obrigada por toda dedicação, cuidados e companheirismo durante todos esses anos, por estar ao meu lado sempre que precisei.

A minha dinda Lucimar, que é muito mais que uma segunda mãe pra mim, comadre da família toda e principalmente amiga dos meus pais, para todas as horas. Obrigada por existir em nossa vida!

Aos meus familiares, que sempre torceram por mim, vibrando junto a cada conquista, acompanhando toda minha caminhada até chegar até aqui. Sem dúvida, sei o quanto estão felizes por mim.

A tia Jurema nossa querida companheira de viagens, que sem pensar duas vezes, lotou o carro e foi a Uruguaiana levar minha mudança e que por muitas vezes foi nossa motorista no sentido Rosário- Uruguaiana.

À Médica Veterinária Daniela Carús, que abriu as portas da clínica para me receber, compartilhando conhecimentos, histórias, risadas, deixando a “vida veterinária” mais divertida.

Aos mestres que me proporcionaram oportunidade de estágios durante a graduação, proporcionando-me a aquisição de uma imensa bagagem de conhecimento em diversas áreas da Medicina Veterinária.

Ao meu Orientador professor Roberto, que sempre me ajudou quando precisei e, acima de tudo, foi um grande amigo. Obrigada por acreditar no meu potencial.

À minha irmã mexicana Paulina, por fazer o papel de minha família em Curitiba durante o período de estágio, estar ao meu lado aconselhando, puxando minha orelha quando necessário e me levando a passeios turísticos. Vou sentir saudade do nosso mate ao final da tarde.

A toda equipe do Hospital Veterinário LeVet, muito obrigada pela oportunidade de acompanhar a rotina de um hospital de grande infraestrutura e por todos ensinamentos a mim concedidos.

À professora Antonia Maria que durante o estágio me ensinou muito sobre odontologia veterinária, permitindo que eu pudesse praticar alguns procedimentos. Obrigada pelas ótimas manhãs que tivemos.

A Ana Müller, pela oportunidade de realizar trabalho voluntário em projeto de castração em animais de abrigo; obrigada pela confiança a mim concedida em realizar os procedimentos. Ao seu esposo Edson pela ótima companhia nos sábados regados a ótimas risadas, aos animais do abrigo “Bem vira-lata” e principalmente a Jane, por confiar a vida dos seus animais em minhas mãos.

A Maria Angélica Baron, pela ótima energia dentro dos consultórios e centro cirúrgico. Agradeço por todos ensinamentos que tive ao acompanhá-la. Tenho enorme admiração pela profissional que és!

A todos os animais, em especial, aos que passaram pela minha vida despertando, desde pequena, o amor por eles e o sonho de me tornar médica veterinária e aos que serviram como estudo durante esses anos de graduação.

Aos meus, Babalú, Pandora, Nega, Major, Chimarrita, Vick, Tinga e Zazá, obrigada por serem inspiração para chegar até aqui. Amo vocês incondicionalmente.

A todos que passaram em minha vida e que me ajudaram direta e indiretamente a realizar esse sonho de me tornar Médica Veterinária, muito obrigada!

“Ninguém pode voltar atrás e fazer um novo começo. Mas qualquer um pode recomeçar e fazer um novo fim.”

(Chico Xavier)

ESTÁGIO CURRICULAR SUPERVISIONADO EM MEDICINA VETERINÁRIA - ÁREA DE CLÍNICA E CIRURGIA DE PEQUENOS ANIMAIS

O presente trabalho descreve as atividades realizadas e acompanhadas pela acadêmica Gabriela Severo Cardoso, durante o Estágio Curricular Supervisionado em Medicina Veterinária, na área de Clínica e Cirurgia de Pequenos Animais. O estágio foi realizado no período de 23 de julho a 19 de outubro de 2018, no Hospital Veterinário Levet, na Cidade de Curitiba – PR, com orientação do Professor Dr. Roberto Thiesen e sob Supervisão do Médico Veterinário Dr. Luiz Felipe Ximenes Cibin, totalizando 592 horas. As atividades se concentraram na área de clínica e cirurgia de pequenos animais, com um total de 125 casos acompanhados na clínica, 103 caninos e 22 felinos, e 38 procedimentos acompanhados no setor de cirurgia (30 caninos e 8 felinos).

A realização do Estágio Curricular Supervisionado em Medicina Veterinária (ECMV) possui grande valia na formação acadêmica possibilitando a prática de todo conhecimento obtido ao longo do curso. A vivência prática na clínica médica e cirúrgica de pequenos animais proporcionou grande aprendizado, contribuindo para a formação e o crescimento profissional.

LISTA DE ILUSTRAÇÕES

FIGURA 1- Fachada do Hospital Veterinário LeVet.	14
FIGURA 2- Sala de espera e recepção do Hospital LeVet.....	15
FIGURA 3- Consultório clínico com aparelho de ultrassom.	15
FIGURA 4- Sala de imunização.	16
FIGURA 5 - Setor de internação.	17
FIGURA 6- Setor de internação de felinos.	18
FIGURA 7- Sala de coleta e emergência.	18
FIGURA 8- Centro cirúrgico.	19
FIGURA 9- (A) Isolamento dos limites proximal e distal da área ressecionada; (B) Segmento afetado em intestino delgado.	41
FIGURA 10- (A) Meia de nylon retirada do intestino delgado de um cão; (B) Enteroanastomose após ressecção do mesentério.....	42
FIGURA 11- Segmento de 30cm de intestino delgado retirado em cão que ingeriu uma meia soquete.....	44

LISTA DE TABELAS

TABELA 1- Número total e percentual de diagnósticos/suspeita acompanhados conforme o sistema acometido, durante o período de Estágio Curricular Supervisionado em Medicina Veterinária, no Hospital Veterinário LeVet – Curitiba/PR, durante o período de 23 de julho a 19 de outubro de 2018.....22

TABELA 2- Número total e percentual de diagnósticos/suspeita acompanhados acometendo o sistema gastrintestinal, durante o período de Estágio Curricular Supervisionado em Medicina Veterinária, no Hospital Veterinário LeVet – Curitiba/PR, durante o período de 23 de julho a 19 de outubro de 2018.....23

TABELA 3- Número total e percentual de diagnósticos/suspeita acompanhados acometendo o sistema genitourinário, durante o período de Estágio Curricular Supervisionado em Medicina Veterinária, no Hospital Veterinário LeVet – Curitiba/PR, durante o período de 23 de julho a 19 de outubro de 2018.....24

TABELA 4- Número total e percentual de diagnósticos/suspeita acompanhadas em consultas dermatológicas acometendo sistema tegumentar, durante o período de Estágio Curricular Supervisionado em Medicina Veterinária, no Hospital Veterinário LeVet – Curitiba/PR, durante o período de 23 de julho a 19 de outubro de 2018.....25

TABELA 5- Número total e percentual de diagnósticos/suspeita acometendo sistema musculoesquelético e neurológico acompanhados durante o período de Estágio Curricular Supervisionado em Medicina Veterinária, no Hospital Veterinário LeVet – Curitiba/PR, durante o período de 23 de julho a 19 de outubro de 2018.....26

TABELA 6- Número total e percentual de diagnósticos/suspeita de doenças infecciosas, acompanhados durante o período de Estágio Curricular Supervisionado em Medicina Veterinária, no Hospital Veterinário LeVet – Curitiba/PR, durante o período de 23 de julho a 19 de outubro de 2018.....26

TABELA 7- Número total e percentual de casos acompanhados distribuídos conforme o sistema acometido, durante o período de Estágio Curricular Supervisionado em Medicina Veterinária, no Hospital Veterinário LeVet – Curitiba/PR, durante o período de 23 de julho a 19 de outubro de 2018.....29

TABELA 8- Número total e percentual de procedimentos cirúrgicos acometendo sistema genitourinário, acompanhados durante o período de Estágio Curricular Supervisionado em Medicina Veterinária, no Hospital Veterinário LeVet – Curitiba/PR, durante o período de 23 de julho a 19 de outubro de 2018.....29

TABELA 9 - Número total e percentual de procedimentos cirúrgicos acometendo sistema gastrointestinal, acompanhados durante o período de Estágio Curricular Supervisionado em Medicina Veterinária, no Hospital Veterinário LeVet – Curitiba/PR, durante o período de 23 de julho a 19 de outubro de 2018..... 30

TABELA 10 - Número total e percentual de procedimentos cirúrgicos para exérese neoplásica conforme diagnóstico de neoplasmas acompanhados, durante o período de Estágio Curricular Supervisionado em Medicina Veterinária, no Hospital Veterinário LeVet – Curitiba/PR, durante o período de 23 de julho a 19 de outubro de 2018. 31

TABELA 11- Número total e percentual de procedimentos cirúrgicos acometendo sistemas músculoesquelético e neurológico acompanhados, durante o período de Estágio Curricular Supervisionado em Medicina Veterinária, no Hospital Veterinário LeVet – Curitiba/PR, durante o período de 23 de julho a 19 de outubro de 2018..... 31

LISTA DE ABREVIATURAS E SIGLAS

BID: duas vezes ao dia

bpm: batimentos por minuto

C1: primeira vértebra cervical

CCPA: clínica e cirurgia de pequenos animais

DDIV: doença do disco intervertebral

DTUIF: doença do trato urinário inferior dos felinos

ECSMV: Estágio Curricular Supervisionado em Medicina Veterinária

FC: frequência cardíaca

FeLV: leucemia felina

FIV: imunodeficiência viral felina

f: frequência respiratória

HV: Hospital Veterinário

ID: Intestino Delgado

IM: intramuscular

IV: intravenoso

Kg: quilogramas

Mg/dl: miligramas por decilitros

Mg/kg: miligramas por quilo

mpm: movimentos por minuto

OH: ovariectomia

SC: subcutâneo

SID: uma vez ao dia

SV: Síndrome vestibular

TID: três vezes ao dia

TR: temperatura retal

VO: via oral

SUMÁRIO

1. INTRODUÇÃO.....	12
2. ATIVIDADES DESENVOLVIDAS	13
2.2. Descrição do local de estágio.....	13
2.2. Rotina de atividades durante o estágio	20
2.2.1. Atendimento clínico	21
3. DISCUSSÃO.....	33
3.1 Síndrome vestibular periférica secundária ao tratamento com agentes ototóxicos	33
3.1.1. Relato de caso e discussão.....	34
3.1.2. Conclusão	38
3.2. Obstrução intestinal por corpo estranho em cão	39
3.2.1. Relato de caso e discussão.....	40
3.2.2. Conclusão	47
4. CONCLUSÕES.....	48
REFERÊNCIAS.....	49
ANEXO A - certificado de realização do estágio curricular supervisionado em medicina veterinária no hospital veterinário levet.....	51
ANEXO B - resultado do hemograma realizado no dia 11/08, em paciente apresentando sinais de síndrome vestibular.....	52
ANEXO C - resultado do antibiograma, cultura bacteriana, fúngica e antimicrobiana do ouvido esquerdo (OE).	53
ANEXO D - laudo da tomografia realizada em paciente com sinais vestibulares.....	54
ANEXO E - Exames pré- anestésicos para procedimento de realizado no dia 06/09.	55

1. INTRODUÇÃO

A finalização do curso de Medicina Veterinária e obtenção do título de bacharel em Medicina Veterinária dá-se após o cumprimento de etapas obrigatórias, dentre outras, a realização do estágio curricular supervisionado. O estágio curricular supervisionado em Medicina Veterinária (ECSMV) tem como principal objetivo permitir ao discente aprimorar os conhecimentos já adquiridos ao longo do curso, permitindo o acompanhamento na rotina diária de profissionais da área a fim de agregar conhecimento teórico e prático.

O local escolhido para realização ECSMV deu-se pela oportunidade de conhecer a rotina do Hospital Veterinário (HV) Levet, na cidade de Curitiba – PR, que possui uma infraestrutura moderna, permitindo ao estagiário acompanhar e auxiliar na realização de diversos procedimentos. O estágio ocorreu no período entre 23 de julho e 19 de outubro de 2018, totalizando 592 horas.

Durante a realização do estágio, foi possível acompanhar casos nas áreas de clínica e cirurgia de pequenos animais, sendo 118 pacientes atendidos na clínica médica e 40 casos na rotina cirúrgica, totalizando 158 pacientes.

No relatório foram descritas a estrutura do local de estágio, as atividades acompanhadas e desenvolvidas pela estagiária e discutidos dois casos clínicos.

2. ATIVIDADES DESENVOLVIDAS

Neste tópico será apresentada a infraestrutura física e de funcionamento do Hospital Veterinário Levet. A rotina de atividades realizadas pela estagiária durante o ECSMV também será relatada.

O estágio foi realizado no setor de clínica e cirurgia de pequenos animais (CCPA) do HV Levet, sob supervisão do Médico Veterinário Luiz Felipe Ximenes Cibirin, no período compreendido entre 23 de julho e 19 de outubro de 2018, totalizando 592 horas.

2.2. Descrição do local de estágio

Criado em novembro de 2016, o HV Levet (Figura 1) trabalha em turno integral, 24h por dia, com atendimento clínico, cirúrgico e de emergência a animais de pequeno porte. O hospital está localizado na Rua Cândido Xavier 731, no bairro Água Verde na cidade de Curitiba - Paraná.

O HV Levet possuía um corpo clínico fixo, composto por quatro médicos veterinários, sendo que três deles eram responsáveis pelo atendimento clínico/cirúrgico e diagnóstico por imagem, enquanto o quarto membro da equipe prestava serviços no laboratório de patologia clínica (LabLevet), durante horário comercial das 8h às 17h.

O setor de internamento era organizado por escala entre duas médicas veterinárias que faziam o turno diário das 7 às 19h, o plantão noturno iniciava-se às 19h e seu término dava-se às 7h. O atendimento emergencial e os animais internados ficavam sob a responsabilidade de um médico veterinário plantonista, que recebia o auxílio de um estagiário.

O hospital contava com a presença de estagiários extracurriculares de diversas universidades da cidade de Curitiba durante o período da tarde e plantão noturno. Já os serviços especializados em dermatologia, cirurgia, odontologia, cardiologia, endocrinologia, anestesia, ortopedia, nefrologia e oftalmologia eram prestados em dias fixos, por profissionais terceirizados, mediante agendamento.

O Hospital Veterinário Levet contava com uma sala de recepção e espera (Figura 2) e a Tesouraria, para recebimento do pagamento de atendimentos e exames. Havia, ainda, um dispensário de acesso restrito, onde ficavam medicamentos para venda. Muitos tutores, por comodidade, já adquiriam ali os medicamentos prescritos durante a consulta.



FIGURA 1- Fachada do Hospital Veterinário LeVet.

Em todos os setores do hospital havia caixas de som para que, quando os pacientes chegassem para a consulta, fosse anunciado por meio de intercomunicadores pela recepção. Também na recepção, a cada novo atendimento, era realizado o cadastro no sistema *Simplesvet*[®], incluindo os dados do paciente e do tutor, e armazenados os históricos das consultas e resultados de exames solicitados.



FIGURA 2- Sala de espera e recepção do Hospital LeVet.

Havia três consultórios direcionados ao atendimento clínico, equipados com materiais básicos para realização de exames clínicos como estetoscópio e termômetro, além de tubos de coleta, agulhas e seringas. Contavam também com um computador com acesso ao sistema *SimplesVet*[®], no qual era possível visualizar todo o histórico de consultas e resultados de exames.

Um dos consultórios era equipado com aparelho de Ultrassonografia, (Figura 3), para realização de exames de imagem.



FIGURA 3- Consultório clínico com aparelho de ultrassom.

No corredor, em um armário de acesso livre aos estagiários, ficava o estoque de materiais hospitalares de reposição como seringas, agulhas, equipos e

alguns medicamentos para uso nos pacientes internados. Algumas vezes, aos estagiários era designada a função de reposição de materiais nos consultórios, no centro cirúrgico, no internamento e na emergência.

A sala de imunização (Figura 4) era utilizada para o atendimento inicial ao cliente. O serviço de vacinação era feito nessa sala, que contava com um refrigerador para o armazenamento das vacinas.



FIGURA 4- Sala de imunização.

O setor de internação era composto por quinze leitos ou gaiolas de internação (Figura 5), sendo três para cães de grande porte e outros doze para cães de pequeno e médio porte. O setor era equipado com bombas de infusão, três saídas de oxigênio, micro-ondas, balança e um computador.



FIGURA 5 - Setor de internação.

Junto à internação, havia uma sala para recuperação anestésica, equipada com um berço de inox e colchão térmico, utilizado nos casos em que os pacientes necessitavam de maiores cuidados, um armário com medicações, acessível a estagiários e veterinários que estivessem em procedimentos no hospital, além de um frigobar onde eram armazenadas medicações com necessidade de refrigeração, bem como alimentos caseiros dos animais internados que eram trazidos pelos seus tutores, quando solicitado.

A internação exclusiva para felino (Figura 6) era um diferencial do hospital na cidade, possuindo seis leitos iluminados individualmente, climatizados e aromatizados por um difusor “FELIWAY®”, que tem por objetivo acalmar gatos em situações estressantes. Duas salas de isolamento equipadas para casos de doenças infectocontagiosas ficavam na área externa do hospital. Existia uma sala para a realização de coletas de sangue, tanto no caso de animais internados como em consultas, pois tal procedimento não era realizado na presença dos tutores (Figura 7).



FIGURA 6- Setor de internação de felinos.

Pacientes em emergência eram levados a essa mesma sala, a qual era equipada com concentrador de oxigênio, traqueotubos de diversos tamanhos, reanimadores manuais (AMBU), laringoscópio, cateteres e uma maleta com medicamentos de emergência, como adrenalina, atropina e dopamina.

Ainda havia uma banheira e um soprador utilizados pelos estagiários para banhar pacientes internados por longos períodos e um aparelho de hemodiálise instalado pelo serviço terceirizado de nefrologia.

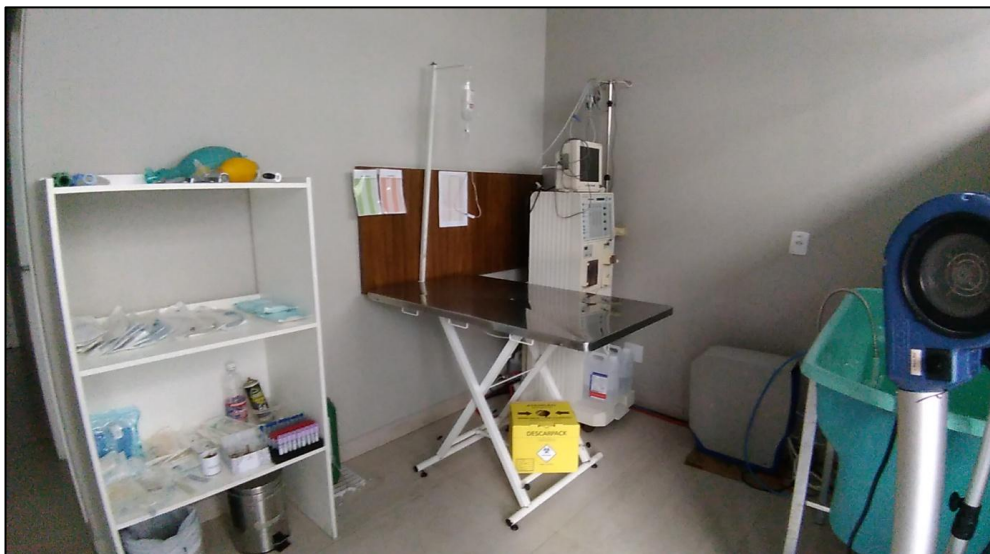

FIGURA 7- Sala de coleta e emergência.

Em uma sala específica eram revelados e analisados os exames radiográficos e redigidos os laudos.

No laboratório de patologia clínica, dentro do hospital, realizavam-se exames de rotina como hemograma completo, análises bioquímicas, urinálise, coproparasitológico e testes para diagnóstico rápido de algumas doenças infectocontagiosas como leishmaniose, FiV e FeLV.

O centro cirúrgico contava com uma mesa operatória, uma mesa auxiliar para o instrumental cirúrgico, outra mesa auxiliar, aparelho de anestesia inalatória, um foco cirúrgico e um armário grande contendo material de suporte como medicações, traqueotubos e demais materiais necessários para a realização de diversos tipos de cirurgia (Figura 8). As cirurgias eram realizadas uma por vez, no entanto sempre existiam quatro caixas de materiais cirúrgicos esterilizadas, tornando possível a realização de mais procedimentos durante o dia.

Em anexo, havia uma sala de paramentação equipada com uma pia de inox com torneiras com sensores de movimento, despejando água e anti-séptico para a realização da assepsia das mãos. O Médico Veterinário responsável pela clínica cirúrgica ficava à disposição do hospital durante todo o horário comercial e atendimentos emergenciais. O serviço de anestesia era terceirizado e realizado por um médico veterinário (MV) que trabalhava como anestesista volante. Ao término dos procedimentos cirúrgicos, ficava sob responsabilidade dos estagiários lavar os instrumentos cirúrgicos, montar as caixas cirúrgicas e autoclavar gazes, compressas e demais materiais.

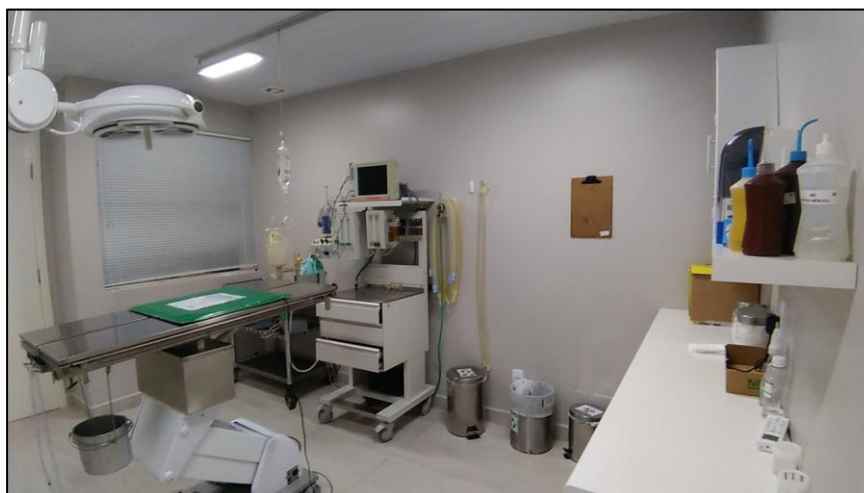

FIGURA 8- Centro cirúrgico.

O hospital contava ainda com um auditório onde eram realizadas palestras e treinamentos, ministrados pelos médicos veterinários do próprio hospital ou representantes comerciais.

Os procedimentos odontológicos eram realizados em sala específica, a qual era equipada com aparelho de Raio-X odontológico, foco cirúrgico e todos os materiais necessários para a realização de procedimentos e cirurgias.

Ficava à disposição da equipe e dos estagiários, um refeitório equipado com fogão, micro-ondas e geladeira, onde era possível armazenar alimentos, aquecê-los ou até mesmo prepará-los durante o almoço e plantões noturnos.

2.2. Rotina de atividades durante o estágio

Durante o período de estágio, a casuística do hospital foi de 125 casos na clínica médica e de 38 procedimentos cirúrgicos em pequenos animais. Havia uma variação de rotina: algumas semanas apresentavam baixa casuística e outras um grande fluxo de pacientes.

A rotina do estágio iniciava às 8h e encerrava às 17h com intervalo de almoço de uma hora. A primeira atividade do dia, no setor de internamento, era acessar o sistema SimplesVet[®] a fim de verificar a existência de alguma medicação por fazer. Logo após, os animais eram pesados e seu peso atualizado diariamente no sistema.

De acordo com a necessidade de cada paciente, seus parâmetros vitais eram monitorados pelo estagiário. Não havia uma atividade específica a ser realizada, ficando a critério do próprio estagiário a escolha de qual procedimento acompanhar ao longo do dia.

As principais atividades concentravam-se entre consultórios, centro cirúrgico, sala de odontologia, internação e setor de esterilização. Durante o estágio foi possível aprender como agir em casos emergenciais, realizar protocolos de reanimação, bem como atendimentos emergenciais. Muitos procedimentos cirúrgicos especializados eram realizados, sendo possível acompanhar diversos médicos veterinários que, algumas vezes, permitiam auxílio dos estagiários nos procedimentos.

2.2.1. Atendimento clínico

Durante o estágio, foi possível acompanhar consultas, exames de imagem e laboratoriais, bem como cirurgias, sendo boa parte dos procedimentos conduzidos em pacientes internados. Era realizado o monitoramento dos sinais vitais e a execução da conduta terapêutica determinada pelo Médico Veterinário responsável pelo setor de internamento.

Após admitidos e identificados, os pacientes eram classificados por um sistema de cores, de acordo com a gravidade do caso. A classificação permite ao Veterinário se situar quanto a real gravidade da situação, fornecendo informações sobre o indivíduo afetado, priorizando sequência de abordagens e decisões a fim de definir o tratamento correto (RABELO, 2012). O sistema utilizado era o seguinte:

Vermelho = Emergência: casos muito graves com risco de morte;

Laranja = Muito urgente: pacientes com riscos significativos;

Amarela = Urgente: casos que necessitam de um atendimento prioritário;

Verde = Pouco urgente: menor urgência e que podem aguardar atendimento;

Azul = Não urgente: casos simples.

Era permitido ao estagiário realizar as medicações prescritas, coletar sangue, assegurar acesso venoso periférico e aferir parâmetros clínicos, os quais consistiam em avaliar coloração das mucosas, tempo de preenchimento capilar, grau de desidratação, ausculta cardíaca e respiratória, aferição de temperatura retal, pressão arterial (por meio de Doppler) e estado de consciência.

Com o uso de tabelas pré-definidas, a necessidade alimentar de cada paciente internado era calculada, assim como as taxas de fluidoterapia para manutenção de eletrólitos ou reposição em pacientes desidratados. Para a realização da fluidoterapia, eram utilizadas bombas de infusão peristálticas.

Os casos eram discutidos com o médico veterinário responsável pelo setor, quando era levantada a principal suspeita e seus diagnósticos diferenciais. Também se discutia sobre a necessidade da realização de exames complementares, com a finalidade de auxiliar a obter o diagnóstico confirmatório e dar início ao tratamento específico.

Foi possível acompanhar o médico veterinário nos momentos em que era explicado aos tutores sobre suspeitas e/ou diagnósticos, assim como sobre as terapias que seriam usadas a partir do resultado dos exames.

Essa etapa foi parte muito importante na formação da conduta pessoal, pois serviu como aprendizado de como tratar o tutor, alertar sobre os prognósticos e principalmente como lidar com situações de perda, aspecto de extrema importância na formação do médico veterinário.

Durante o período de estágio, foram acompanhados 125 atendimentos na área de clínica médica, 103 em cães e 22 em gatos (Tabela 1).

TABELA 1- Número total e percentual de diagnósticos/suspeitas acompanhados conforme o sistema acometido, durante o período de Estágio Curricular Supervisionado em Medicina Veterinária, no Hospital Veterinário LeVet – Curitiba/PR, durante o período de 23 de julho à 19 de outubro de 2018.

Sistema afetado	Caninos	Felinos	Total	(%)
Gastrointestinal	28	6	34	27%
Geniturinário	17	8	25	20%
Musculoesquelético / neurológico	19	2	21	17%
Tegumentar	18	1	19	15%
Endócrino	6	-	6	5%
Doenças infecciosas	2	3	5	4%
Oftalmológico	4	1	5	4%
Cardiovascular	5	-	5	4%
Respiratório	4	1	5	4%
Total	103	22	125	100%

Nas afecções do sistema gastrointestinal (Tabela 2), é possível observar um número relativamente grande de gastroenterites sem causa definida onde os animais chegavam ao hospital com queixa de êmese e hematoquezia. Após realização de ultrassom abdominal, não identificadas alterações significativas e exames coproparasitológicos com resultados negativos, eram tratados os sinais clínicos, realizada a reposição de fluidos para o reestabelecimento da hidratação normal, até o paciente ser considerado hígido e receber alta.

Nos casos de endoparasitoses, o exame coproparasitológico foi decisivo para diagnosticar três casos de Giardíase e outro por *Trichuris spp* e *Ancylostoma spp*.

Foram acompanhados três casos de gastroenterite medicamentosa causada por intoxicação, duas à ibuprofeno e uma por paracetamol em felino.

TABELA 2- Número total e percentual de diagnósticos/suspeita acompanhados acometendo o sistema gastrointestinal, durante o período de Estágio Curricular Supervisionado em Medicina Veterinária, no Hospital Veterinário LeVet – Curitiba/PR, durante o período de 23 de julho à 19 de outubro de 2018.

Diagnóstico/Suspeita	Caninos	Felinos	Total	(%)
Gastroenterites sem causa definida	14	-	14	41%
Gastroenterite medicamentosa	5	1	6	18%
Endoparasitoses	4	-	4	12%
Fístula oronasal	2	1	3	9%
Obstrução Intestinal	1	-	1	3%
Fecaloma	-	1	1	3%
Saculite	1	-	1	3%
Prolapso Retal	-	1	1	3%
Neoplasia Intestinal	-	1	1	3%
Hemangiossarcoma	1	-	1	3%
Adenocarcinoma gástrico	-	1	1	3%
Total	28	6	34	100%

Os casos acompanhados que tinham acometimento em sistema genitourinário estão demonstrados na Tabela 3. Durante o período de estágio, a maior causa de internação em felinos deu-se por doença do trato urinário inferior (DTUIF) sendo três casos com tratamento clínico de desobstrução e dois cirúrgicos com a realização de penectomia e uretostomia.

TABELA 3- Número total e percentual de diagnósticos/suspeita acompanhados acometendo o sistema genitourinário, durante o período de Estágio Curricular Supervisionado em Medicina Veterinária, no Hospital Veterinário LeVet – Curitiba/PR, durante o período de 23 de julho à 19 de outubro de 2018.

Diagnóstico/Suspeita	Caninos	Felinos	Total	(%)
Doença renal crônica	5	2	7	28%
DTUIF	-	5	5	20%
Piometra	3	-	3	12%
Hiperplasia endometrial	2	-	2	8%
Urolitíase	2	-	2	8%
Neoplasia Prostática	2	-	2	8%
Neoplasia Mamária	2	-	2	8%
Carcinoma Mamário	-	1	1	4%
Carcinossarcoma Mamário	1	-	1	4%
Total	17	8	25	100%

* DTUIF – Doença do Trato Urinário Inferior dos Felinos.

O Hospital contava com uma Médica Veterinária especializada em Dermatologia e Alergologia duas vezes na semana. Um conjunto de técnicas era utilizado para a realização dos diagnósticos dermatológicos, incluindo exames parasitológicos por meio de raspado cutâneo, *swabs* auriculares e citologia cutânea, com o principal objetivo de identificar infecções secundárias e então, decidir-se um protocolo terapêutico a fim de controlar a base primária.

O sistema tegumentar estava afetado em 19 dos casos acompanhados (Tabela 4). Quatro diagnósticos de otite foram realizados sendo que três tinham a *Malassezia* por etiologia e um o ácaro *Otodectes cynotis*.

TABELA 4- Número total e percentual de diagnósticos/suspeita acompanhadas em consultas dermatológicas acometendo sistema tegumentar, durante o período de Estágio Curricular Supervisionado em Medicina Veterinária, no Hospital Veterinário LeVet – Curitiba/PR, durante o período de 23 de julho à 19 de outubro de 2018.

Diagnóstico/Suspeita	Caninos	Felinos	Total	(%)
Dermatite alérgica	7	-	7	37%
Otitis	3	1	4	21%
Nódulos Cutâneos	2	-	2	11%
Dermatofitose	1	-	1	5%
Piodermite de repetição	1	-	1	5%
Hemangioma Cutâneo	1	-	1	5%
Histioma	1	-	1	5%
Mastocitoma	1	-	1	5%
Zootoxina por picada de abelha	1	-	1	5%
Total	18	1	19	100%

O Hospital era equipado por um aparelho de radiografia que junto com o exame físico, auxiliava no diagnóstico das principais afecções acometendo sistema musculoesquelético descritas na tabela abaixo (Tabela 5). As afecções do sistema nervoso apresentaram dois casos de animais em “status epilético”, com etiologia indefinida, em três casos os pacientes apresentavam sintomatologia de síndrome vestibular, sendo duas delas geriátricas e outra por intoxicação por agente ototóxico (gentamicina), que será relatado a seguir. Dois pacientes com diagnóstico de intoxicação apresentaram sinais neurológicos, sendo um por *Cannabis sativa* e outro por etanol.

Em um dos casos de Doença do Disco Intervertebral (DDIV) foi possível acompanhar o procedimento de hemilaminectomia como tratamento cirúrgico.

TABELA 5- Número total e percentual de diagnósticos/suspeita acometendo sistema musculoesquelético e neurológico acompanhados durante o período de Estágio Curricular Supervisionado em Medicina Veterinária, no Hospital Veterinário LeVet – Curitiba/PR, durante o período de 23 de julho à 19 de outubro de 2018.

Diagnóstico/Suspeita	Caninos	Felinos	Total	(%)
Síndrome vestibular	3	-	3	14%
DDIV	2	-	2	10%
Intoxicações	2	-	2	10%
Status epiléticus sem causa definida	2	-	2	10%
Fratura em Coccígea	1	-	1	5%
Fratura em Metacarpo	1	-	1	5%
Fratura Femoral	-	1	1	5%
Hérnia Umbilical	1	-	1	5%
Hipoplasia de odontóide	1	-	1	5%
Lesão em Plexo Braquial	1	-	1	5%
Luxação de Cotovelo	1	-	1	5%
Luxação em Coccígea	-	1	1	5%
Luxação em vértebra Torácica	1	-	1	5%
Luxação Patelar	1	-	1	5%
Osteomielite	1	-	1	5%
Ruptura do ligamento cruzado cranial	1	-	1	5%
Total	19	2	21	100%

*DDIV- Doença do Disco Intervertebral

As doenças infecciosas apresentaram baixa prevalência (Tabela 6). O diagnóstico dos casos de Imunodeficiência viral felina (FIV) e Leucemia felina (FeLV) foi realizado pelo uso do teste de E.L.I.S.A, enquanto os de cinomose por Imunocromatografia.

TABELA 6- Número total e percentual de diagnósticos/suspeita de doenças infecciosas, acompanhados durante o período de Estágio Curricular Supervisionado em Medicina Veterinária, no Hospital Veterinário LeVet – Curitiba/PR, durante o período de 23 de julho à 19 de outubro de 2018.

Diagnóstico/Suspeita	Caninos	Felinos	Total	(%)
Cinomose	2	-	2	40%
FeLV	-	2	2	40%
FIV	-	1	1	20%
Total	2	3	5	100%

A casuística envolvendo o sistema endócrino contou com seis casos em cães; três foram diagnosticados com Diabetes sendo realizada curva glicêmica, e duas suspeitas de hiperadrenocorticismismo sem autorização para teste de supressão por Dexametasona.

Em um dos casos a paciente veio encaminhada por outro hospital com o diagnóstico fechado de hiperadrenocorticismismo e Diabetes *melitus*. Devido o cortisol ser um hormônio antagonista da insulina, o fato dos cães com hiperadrenocorticismismo apresentarem altas concentrações séricas de cortisol, torna-os predispostos a diabetes concomitante (MOONEY e PETERSON,2015).

Os casos oftalmológicos consistiram em duas úlceras de córnea em cães, com diagnóstico firmado com o uso do teste de fluoresceína, um caso de uveíte e dois casos com diagnóstico presuntivo de conjuntivite, sendo um felino e um canino. Ambos receberam tratamento clínico.

O sistema cardiovascular contou com dois casos de persistência de ducto arterioso, dois casos de endocardiose em válvula mitral e tricúspide, diagnosticados por ecocardiograma e outro apresentando sinais clínicos de Insuficiência Cardíaca Congestiva, sem diagnóstico da causa inicial.

Quanto às afecções do sistema respiratório, foram acompanhados dois casos de pneumonia, diagnosticados por meio de exame radiográfico e hematológico, um caso de epistaxe com suspeita de trauma por violência, um caso de colapso de traqueia e uma suspeita de neoplasma em seio nasal em um felino.

Houve dois casos de felinos com suspeita de peritonite infecciosa felina, porém vieram a óbito antes dos exames complementares. Um caso de suspeita de neoplasma hepático foi acompanhado, mas o paciente veio a óbito antes do diagnóstico ser definido.

O hospital contava com um setor de internamento 24h. Nesse contexto, três caninos e dois felinos vieram encaminhados de outras clínicas apenas para monitoramento em casos de pós-operatório.

Em casos de emergência, o animal era levado para uma sala de específica (Figura 7) onde já havia uma bolsa com solução de cloreto de sódio 0,9% conectada ao equipo, pronta para realização da fluidoterapia imediata. O setor de emergência era de responsabilidade do médico veterinário da internação. Durante o estágio foi possível aprender como agir em casos emergenciais e auxiliar na realização de protocolos de reanimação. Os estagiários tinham a função de auxiliar

no que fosse necessário, preparando as medicações, monitorando os sinais vitais e, assim que o paciente fosse estabilizado pelos médicos veterinários, auxiliar no encaminhamento do paciente para o internamento.

O setor de internamento proporcionou o aprendizado de cuidados de enfermagem colaborando com a prática de habilidades relacionadas a procedimentos ambulatoriais, confecção de receituários, cálculos de dose, dieta e fluidoterapia. Foi possível acompanhar a evolução dos pacientes desde o pré até o pós-operatório, bem como os que necessitavam de monitoramento e cuidados contínuos de enfermagem.

2.2.2 Atendimento cirúrgico

Em relação ao setor de cirurgia do Hospital, as principais atividades desenvolvidas eram na função volante, realizando tricotomia e pré-antisepsia dos animais. Em alguns casos foi possível auxiliar o anestesista durante a medicação pré-anestésica, intubação orotraqueal e na recuperação anestésica.

Algumas vezes foi possível desenvolver a função de instrumentador, preparando a mesa de materiais cirúrgicos, de auxiliar cirúrgico e até realizar procedimentos como orquiectomia e suturar as incisões, sempre sob supervisão do veterinário responsável pelo caso. Muitos procedimentos cirúrgicos especializados foram realizados, tendo sido possível acompanhar diversos médicos veterinários.

A escolha dos procedimentos acompanhados ficava a critério do estagiário, levando em consideração outras áreas de atuação desenvolvidas dentro do hospital. Durante o ECSMV, foram acompanhados 38 casos na rotina cirúrgica: 30 caninos e 8 felinos sendo que, em alguns casos, foram realizados mais de um procedimento no mesmo animal. Na Tabela 7 é possível observar a casuística cirúrgica acompanhada durante o estágio.

TABELA 7- Número total e percentual de casos acompanhados distribuídos conforme o sistema acometido, durante o período de Estágio Curricular Supervisionado em Medicina Veterinária, no Hospital Veterinário LeVet – Curitiba/PR, durante o período de 23 de julho à 19 de outubro de 2018.

Sistema afetado	Caninos	Felinos	Total	(%)
Geniturinário	14	3	17	44%
Gastrointestinal	11	3	14	36%
Musculoesquelético / neurológico	4	1	5	13%
Tegumentar	1	-	1	3%
Oftalmológico	-	1	1	3%
Total	30	8	38	100%

As cirurgias no sistema geniturinário (Tabela 8) tiveram o maior número de procedimentos registrados. Orquiectomias e OHs ocorriam com bastante frequência, porém pelo fato dos casos acompanhados terem sido procedimentos eletivos e comuns na rotina, muitas vezes era solicitado aos estagiários prioridade à monitoração dos pacientes internados.

As OHs terapêuticas ocorreram como tratamento em dois casos de piometra e dois de hiperplasia endometrial cística. A penectomia e uretostomia foram escolhidas como tratamento em casos de obstrução recorrente do trato urinário inferior em felinos.

Uma ureterostomia cutânea foi realizada como procedimento terapêutico após trauma por atropelamento e perda de viabilidade da vesícula urinária, fazendo-se necessário um desvio para levar a urina até um novo local de eliminação.

TABELA 8- Número total e percentual de procedimentos cirúrgicos acometendo sistema geniturinário, acompanhados durante o período de Estágio Curricular Supervisionado em Medicina Veterinária, no Hospital Veterinário LeVet – Curitiba/PR, durante o período de 23 de julho à 19 de outubro de 2018.

Procedimento Cirúrgico	Caninos	Felinos	Total	(%)
Orquiectomia	6	-	6	35%
OH Terapêutica	4	-	4	24%
OH Eletiva	3	-	3	18%
Penectomia e uretostomia	-	2	2	12%
Cistotomia	-	1	1	6%
Ureterostomia	1	-	1	6%
Total	14	3	17	100%

As cirurgias no sistema gastrointestinal (Tabela 9) contabilizaram o segundo maior número de ocorrências. Isso ocorreu devido ao grande interesse pessoal na área de odontologia. Nesse sentido, foram acompanhadas exodontias, tratamento de doenças periodontais, sendo possível, sob supervisão, extrair dentes e cálculos dentários. Ainda foi possível acompanhar dois procedimentos de endoscopia, um canino com suspeita de corpo estranho, descartada, e um felino para retirada de fragmento enviado à biópsia.

O caso de glossorrafia foi devido ao paciente, durante a recuperação anestésica após procedimento odontológico, mastigar a própria língua, sendo necessária sutura seguida de passagem de sonda nasogástrica para a alimentação nos cinco dias posteriores ao ocorrido.

TABELA 9 - Número total e percentual de procedimentos cirúrgicos acometendo sistema gastrointestinal, acompanhados durante o período de Estágio Curricular Supervisionado em Medicina Veterinária, no Hospital Veterinário LeVet – Curitiba/PR, durante o período de 23 de julho à 19 de outubro de 2018.

Procedimento cirúrgico	Caninos	Felinos	Total	(%)
Doença periodontal	4	1	5	36%
Exodontia	3	1	4	28%
Endoscopia	1	1	2	14%
Enteroanastomose	1	-	1	7%
Glossorrafia	1	-	1	7%
Ressecção de hemangiossarcoma na base da língua	1	-	1	7%
Total	11	3	14	100%

Os procedimentos para remoção de neoplasmas somaram oito casos (Tabela 10). Nos procedimentos de mastectomia e nodulectomias realizados, um fragmento da massa tumoral era colhido e posteriormente enviado para análise histopatológica e citopatológica em um laboratório terceirizado.

Dois casos de mastectomia foram diagnosticados como Carcinoma mamário. Em outros dois casos, os tutores não autorizaram a análise.

TABELA 10 - Número total e percentual de procedimentos cirúrgicos para exérese neoplásica conforme diagnóstico de neoplasmas acompanhados, durante o período de Estágio Curricular Supervisionado em Medicina Veterinária, no Hospital Veterinário LeVet – Curitiba/PR, durante o período de 23 de julho à 19 de outubro de 2018.

Procedimento Cirúrgico	Caninos	Felinos	Total	(%)
Mastectomia	4	-	4	50%
Nodulectomia	3	-	3	37%
Ablação da bula timpânica	1	-	1	13%
Total	8	-	8	100%

Um MV ortopedista era chamado para realizar os principais procedimentos. Foram sete casos incluídos, sendo a caudectomia decorrente de uma fratura em vértebra coccígea. Abaixo segue a tabela contendo os procedimentos acompanhados (Tabela 11).

TABELA 11- Número total e percentual de procedimentos cirúrgicos acometendo sistemas músculoesquelético e neurológico acompanhados, durante o período de Estágio Curricular Supervisionado em Medicina Veterinária, no Hospital Veterinário LeVet – Curitiba/PR, durante o período de 23 de julho à 19 de outubro de 2018.

Procedimento Cirúrgico	Caninos	Felinos	Total	(%)
Caudectomia Terapêutica	1	-	1	20%
Colocefalectomia	-	1	1	20%
Hemilaminectomia em L2-L3*	1	-	1	20%
Osteossíntese femoral	1	-	1	20%
Trocleooplastia e sutura fabelo tibial lateral	1	-	1	20%
Total	4	1	5	100%

*Segunda e terceira vértebra lombar

O sistema oftalmológico apresentou somente um caso cirúrgico, onde houve o encarceramento da córnea de um felino, sendo realizado procedimento de Ceratectomia Lamelar.

O sistema tegumentar contou com uma dermorrafia, realizada por reação ao fio de sutura em uma OH realizada em outro hospital. Uma laparotomia exploratória foi realizada a fim de descartar obstrução intestinal por corpo estranho.

Durante os procedimentos acompanhados, foi possível auxiliar em alguns momentos e observar de perto as técnicas aplicadas, assim como esclarecer dúvidas com o cirurgião, enriquecendo o aprendizado e crescimento profissional.

No tópico a seguir serão discutidos dois relatos de caso escolhidos pela acadêmica. O primeiro caso clínico a ser relatado, foi acompanhado no setor de internação durante cinco dias, onde paciente ficou até o momento da alta. O caso cirúrgico foi escolhido por afinidade e interesse na área de cirurgias abdominais.

3. DISCUSSÃO

3.1. Síndrome Vestibular Periférica secundária ao tratamento com agentes ototóxicos

O sistema vestibular (SV) possui a função de manter a orientação, bem como a posição adequada dos olhos, tronco e membros em relação a cabeça e movimentos do animal. O componente periférico do SV está localizado em orelha interna e está diretamente relacionado à porção auditiva. Sendo assim, o tratamento a base de produtos ototóxicos pode resultar na degeneração dos receptores auditivos e/ou vestibulares (ARIAS, 2015).

A continuação de uma otite externa crônica não tratada, em direção ao ouvido médio e interno é razoavelmente comum na rotina clínica e pode dar início a sinais vestibulares. O animal apresentar nistagmo espontâneo, além de alterações posturais como rolar, cair e inclinar a cabeça (FITZMAURICE, 2011).

O estabelecimento do diagnóstico da síndrome vestibular reside inicialmente em definir se o paciente apresenta sinais vestibulares periféricos ou centrais. A anamnese e o exame neurológico são de suma importância, além do exame otoscópico para determinar a existência de otite e/ou outras doenças. Na grande maioria, pacientes que possuem otite externa por longos períodos podem levar a ocorrência de sinais vestibulares por otite média-interna (SANDERS, 2017).

Sabe-se ainda que os componentes periféricos do sistema vestibular, mais precisamente os receptores sensoriais, localizam-se no labirinto membranáceo do ouvido interno. Afecções destes componentes provocam sinais de síndrome vestibular periférica caracterizada por ataxia e perda do equilíbrio, mantendo o estado mental dos pacientes geralmente alerta ou normal (MUÑANA 2012). Dada a gravidade dos sinais clínicos desta síndrome e complexidade do caso, objetivou-se relatar um caso de um cão com síndrome vestibular.

3.1.1. Relato de caso e discussão

Foi atendido durante o plantão no dia 10/08/18, um cão da raça Lhasa Apso, macho, de 1 ano e 7 meses, peso de 9,400 kg. As queixas da tutora eram de episódios de êmese, apatia e desequilíbrio. O animal demonstrava, no momento do atendimento, hipermetria aparente, nistagmo vertical e rotatório.

O paciente já havia passado por consulta com outro médico veterinário no dia anterior, o qual prescreveu o uso de Fenobarbital 40 mg/mL. O mesmo também solicitou, por meio de carta de encaminhamento, exames hematológicos e ultrassom (US) abdominal.

Durante a anamnese, o tutor relatou que mesmo após o início do tratamento prescrito pelo outro veterinário, o paciente apresentou mais quatro crises vestibulares durante a madrugada, com rotação dos olhos, balançando a cabeça e o tronco, debatendo-se. Sendo então, levado ao HV Levet.

Durante o exame físico, o paciente apresentou frequência cardíaca (FC) de 80 batimentos por minuto (bpm), frequência respiratória (*f*) de 30 movimentos por minuto (mpm), mucosa levemente hipocorada e temperatura retal (TR) de 38°C. A tutora foi orientada sobre a necessidade de seu animal permanecer internado para monitoração, no entanto a mesma achou melhor levá-lo para casa.

Na manhã do dia seguinte, no dia 11/08/18, o paciente retornou ao hospital para a realização dos exames solicitados pelo médico veterinário responsável pelo encaminhamento. Durante a realização dos mesmos, foi observado que animal apresentava sinais vestibulares como desequilíbrio e rolamento, além de nistagmo vertical e rotatório. Tais sinais ocorrem pelo fato do sistema vestibular encontrar-se intimamente conectado aos músculos extraoculares, sendo responsável por manter a posição do animal, equilíbrio, postura e movimentos oculares reflexos (SANDERS, 2017).

Inclinação de cabeça, ou '*head tilt*', é um dos sinais clínicos mais clássicos em casos onde há disfunção em sistema vestibular. O animal perde o equilíbrio, tende a rolar e inclinar o corpo para o mesmo lado da cabeça. Os membros podem estar estendidos e movimentos de marcha em círculos poderão ser observados (THOMAS, 2000).

Ao exame otoscópico, o conduto auditivo apresentava-se embebido por uma solução. Sendo questionada, a tutora relatou que há um ano o paciente vem sendo tratado para otite externa bilateral com a solução otológica Aurivet[®], a qual possui a gentamicina como princípio ativo. Sabe-se que substâncias tóxicas podem afetar os receptores labirínticos levando aos sinais vestibulares acima descritos, porém se a toxicidade for identificada precocemente e o uso do agente for interrompido, as chances de reversão dos sinais são consideráveis (SANDERS, 2017).

O sistema vestibular possui receptores capazes de detectar o movimento de rotação da cabeça e gerar impulsos sensoriais para coordenar primeiramente, os músculos envolvidos em manter o posicionamento da cabeça, dar equilíbrio e regular o movimento dos olhos. Esses receptores localizam-se no ouvido interno e labirinto vestibular, sendo a causa mais comum da doença vestibular nos cães e gatos infecção de orelha externa que progrediu para orelha média e interna (LORENZ, 2006). A conduta terapêutica consiste no uso de drogas antibacterianas sistêmicas durante 4 a 6 semanas, baseando-se nos resultados dos testes de cultura, com isolados bacterianos comuns incluindo *Staphylococcus intermedius* e *Pseudomonas* spp (MUÑANA, 2012).

O antibiograma é um exame capaz de determinar a sensibilidade da bactéria aos antibióticos, podendo auxiliar na escolha do medicamento mais aconselhado para tratar a infecção do paciente. Como o animal apresentava episódios vestibulares, muitas vezes e por longos períodos, a tutora optou por deixá-lo internado durante o tratamento inicial. O paciente ficou sob a responsabilidade de um médico veterinário do corpo clínico do hospital, pós-graduando em neurologia.

Iniciou-se tratamento com omeprazol 1mg/kg IV - SID, por 10 dias utilizado como protetor gástrico, citrato de maropitant 1 mg/kg, IV- SID, por 3 dias, pois o paciente apresentava êmese, carprofeno 2 mg/kg, SC - SID por 7 dias, midazolam 0,2mg/kg, IM quando necessário, pois em caso de crises o paciente apresentava-se muito agitado, e cinarizina 25mg (1/2 comprimido) VO- BID, por 30 dias para o tratamento dos sinais vestibulares.

Foram realizados os exames hematológicos (ANEXO B) e, em uma clínica particular, tomografia, antibiograma e cultura de material dos condutos auditivos a fim de descartar outros diagnósticos como doença cerebelar e otite em ouvido médio e interno. Na suspeita de otite média, o procedimento a ser seguido baseia-se em

avaliação histológica, citológica, cultura e antibiograma da secreção de ouvido externo e médio, biopsia de massas em ouvido externo, assim como radiografias da cavidade timpânica e porção petrosa do osso temporal a fim de detectar otite em cavidade interna (ARIAS, 2015).

Foi coletado material do conduto auditivo esquerdo (ANEXO C), onde foram isolados *Staphylococcus epidermidis* e *Malassezia pachydermatis*. No antibiograma foi possível observar resistência à Penicilina G. Os exames hematológicos não apresentaram alterações significativas.

O exame de tomografia pode ser utilizado para o diagnóstico de síndrome vestibular central, tendo maior utilidade na detecção de alterações ósseas decorrentes de processos patológicos crônicos (MUÑANA, 2012). Solicitou-se a realização do exame, cujo laudo está reproduzido na íntegra (ANEXO D) tendo resultados sem evidências de alterações significativas, obteve-se o diagnóstico presuntivo de síndrome vestibular periférica, com suspeita etiológica a intoxicação por agente ototóxico (gentamicina). A perda auditiva é comum nos casos de ototoxicidade por aminoglicosídeos (LeCOUTEUR, 2003), sendo o teste de BAER (teste auditivo para cães) de grande valia para o diagnóstico completo. No entanto, não foi encontrado alguém que fizesse esse exame, em cães, na cidade de Curitiba.

Durante a primeira noite de internação, o paciente apresentou quatro crises vestibulares, demonstrando rigidez muscular, rotação do globo ocular, vocalização, queda para o lado, rolando dentro do leito. Foi administrado diazepam 0,5 mg/kg IV para relaxamento em duas das vezes.

No terceiro dia, o paciente teve aproximadamente 10 crises durante o dia, algumas mais longas e graves que levaram o mesmo a apresentar cianose. Foi necessária a administração de midazolam 1mg/kg IM, para o controle das crises e relaxamento muscular.

A partir do quarto dia, o paciente diminuiu a incidência das crises e o tempo de duração das mesmas. Quadros de cianose não foram mais observados.

No quinto dia o paciente recebeu alta médica, apresentando considerável melhora nos sinais vestibulares, sendo prescrito para o tratamento em casa: ciprofloxacino 500mg, fluoroquinolona de 2ª geração, quimioterápico bactericida por decorrência da presença de otite bilateral, carprofeno 25mg (anti-inflamatório não esteroide e analgésico) e N-acetilcisteína a fim de expectorar qualquer conteúdo que houvesse em ouvido médio (BRETAS, 2014).

Para o tratamento dos sinais vestibulares, foi prescrito por 30 dias o uso do medicamento Exit[®] (piracetan e cinarizina) que, segundo sua bula, é utilizado em humanos como tratamento e prevenção de transtornos circulatórios cerebrais, alterações de equilíbrio e tonturas. A conduta terapêutica foi baseada na rotina e na experiência do médico veterinário responsável pelo caso, que relata bons resultados com o uso do mesmo.

Uma semana após alta, na consulta de retorno, o animal apresentava deambulação próxima ao normal e melhora do *head tilt*, que é descrita como uma rotação da cabeça sobre o atlas, primeira vértebra cervical (C1), mantendo uma das orelhas mais baixa em relação à outra (MUÑANA, 2012).

Durante o curso do tratamento, foi relatado pelo tutor, que a incidência de crises vestibulares apresentadas pelo paciente aumentava quando o mesmo se agitava. Neste sentido, foi prescrito o uso de gabapentina 90mg, um fármaco da classe dos anticonvulsivantes, análoga ao ácido gama-aminobutírico (GABA) que possui uma boa penetração na barreira hemato-encefálica (MARCOLIN, 2000).

Dois meses após o início do tratamento, realizado contato com o tutor, o mesmo relatou que o paciente apresentava-se muito bem, ativo e alerta, e que os episódios de sinais vestibulares ocorriam com baixa frequência, comparados a anteriormente. Vale ressaltar que segundo Rybak e Ramkumar (2007), os aminoglicosídeos ainda podem permanecer por seis meses ou mais nos tecidos da orelha interna, mesmo após a interrupção do tratamento, o que pode levar à manifestação de sinais vestibulares ainda por um tempo após cessar o uso de tais fármacos.

A ototoxicidade em decorrência de substâncias químicas pode ocorrer pelo uso de mais de 180 substâncias químicas já descritas, sendo que os danos podem ser reversíveis ou irreversíveis (HAAR, 2009). Dentre estas, destaca-se a toxicidade por uso de aminoglicosídeos, como a gentamicina, agente bactericida utilizado contra organismos gram-negativos, de uso comum no tratamento de otites (SPINOZA, 2017). O mecanismo descrito para essa ação ototóxica seria o de uma produção excessiva de radicais livres pelo fármaco, os quais aumentariam suas concentrações na perilinfa e endolinfa, causando danos progressivos das células pilosas, seguindo de degeneração do VII par de nervos cranianos (vestibulococlear), levando as alterações de equilíbrio e audição (KENT et al., 2010).

A lavagem auricular, nos casos de otites, é parte comum do tratamento e raramente ensejam efeitos adversos. No entanto, segundo Kent et al. (2010), a lesão mecânica causada no momento da limpeza do conduto auditivo pode ser um fator contribuinte para a ototoxicidade, pois pode levar a translocação de substâncias para dentro dos ouvidos médio e interno, mesmo não havendo ruptura da bula timpânica.

Os sinais apresentados pelo paciente e o histórico eram compatíveis com a suspeita diagnóstica. Assim como a redução dos sinais clínicos quando interrompido o tratamento, conforme cita Taylor (2006). A escolha terapêutica escolhida pelo médico veterinário mostrou-se eficaz culminando na redução gradativa dos sinais vestibulares apresentados pelo paciente.

3.1.2. Conclusão

Pode-se comprovar que através de uma anamnese bem feita, exame físico completo e o auxílio dos exames complementares de antibiograma e citologia do conduto auditivo foi possível determinar a conduta terapêutica a seguir, assim como a tomografia permitiu descartar suspeitas de danos cerebelares e otite média e interna.

Através do diagnóstico precoce e a suspensão do uso do agente ototóxico, ao longo do tempo de internação, o paciente teve redução considerável dos sinais vestibulares apresentados. Um mês após a interrupção do aminoglicosídeo e início do tratamento foi possível observar melhora na postura, locomoção e sinais de rotação de cabeça, concluindo-se, então, que o uso de medicamentos por longos períodos devem ser cautelosos.

Ao final do estágio, dois meses após o início do tratamento, por contato direto da estagiária com o tutor, foi possível comprovar a satisfação desta em relação a evolução do quadro do paciente, despertando uma sensação de dever cumprido.

3.2. Obstrução intestinal por corpo estranho em cão

Segundo Fossum (2015) a enterotomia é simplesmente definida como sendo uma incisão no intestino, enquanto o termo enterectomia está relacionado à remoção de um segmento do intestino. Esses tipos de cirurgia são frequentemente realizados nos casos de obstruções gastrointestinais.

Ressecções e anastomoses intestinais são comumente realizadas em casos de obstruções estranguladas resultantes de uma oclusão venosa e arterial mesentérica. Corpos estranhos alojados intraluminais frequentemente causam necrose ou perfuração da parede intestinal local.

Na maioria dos casos de obstrução intestinal, as manifestações clínicas mais comuns são vômito, anorexia e depressão. Porém, obstruções causadas por corpos estranhos lineares tendem a ser incompletas, podendo não ocorrer tais sinais na mesma frequência e intensidade observadas nos casos de obstrução completa (ELLISON, 2005). O diagnóstico é feito por meio de palpação abdominal, exame radiográfico, ultrassonografia abdominal (US) e/ou endoscopia (FOSSUM, 2015), além das informações do histórico clínico fornecidas pelo tutor.

Como processo de estabilização do paciente, corrigir anormalidades hídricas, eletrolíticas e ácido-base pode ser considerado benéfico no pré-operatório de procedimentos gastrointestinais (FOSSUM, 2015). Animais obstruídos tendem a apresentar desequilíbrios em líquidos e eletrólitos, pois a secreção para o lúmen intestinal é maior que a absorção intraluminal (BROW, 2007). A severidade dos sinais clínicos e das alterações metabólicas dependem diretamente do grau, da duração e do local da obstrução (TOBIAS, 2010).

O tratamento cirúrgico em casos de obstruções deve ser realizado de preferência no período de 12 horas após diagnóstico, permitindo tempo para correção parcial ou completa dos déficits de fluidos e eletrólitos (FOSSUM, 2015).

3.2.1. Relato de caso e discussão

Um canino, macho, da raça Lhasa Apso, de 1 ano e 5 meses pesando 5,350 kg, foi atendido no HV Levet, no dia 06/09/18, com os tutores apresentando carta de encaminhamento de outro veterinário com o diagnóstico de corpo estranho (CE) em segmento de intestino delgado.

Durante a anamnese, os tutores relataram que o animal possui o hábito de ingerir objetos estranhos e que há cinco dias apresentou um episódio de vômito onde no conteúdo havia a presença de pedaços de uma meia. No dia anterior ao atendimento, o paciente apresentou hiporexia e apatia sendo levado ao médico veterinário que realizou exame ultrassonográfico abdominal, sugerindo o diagnóstico de CE em intestino delgado, encaminhando assim o animal ao HV Levet para a realização do procedimento cirúrgico.

O médico veterinário responsável pelo setor cirúrgico do HV Levet optou pela realização da celiotomia exploratória. Como protocolo do hospital, foi realizada a colheita de sangue para realização de exames pré-anestésicos, os quais incluíam hemograma, leucograma e bioquímicos (ANEXO E). Parâmetros laboratoriais podem apresentar-se normais ou apenas alterações causadas pela desidratação, em casos de vômito causando perda de secreção gástrica, podem ocorrer manifestações de alcalose metabólica hipoclorêmica e hipocalêmica. Algumas vezes, a acidose metabólica ocorre por causa da desidratação e subsequente acidose láctica (FOSSUM, 2015).

No dia do procedimento, ao exame físico pré-anestésico o paciente apresentou FC de 60 bpm, *f* de 28 mpm, PAS 130 mmHg (aferida por Doppler) e mucosas levemente hipocoradas. Como já mencionado, o serviço de anestesia do Hospital é terceirizado. O MV anestesista optou por utilizar como medicação pré-anestésica, a associação de dexmedetomidina (3 mcg/kg), metadona (0,3 mg/kg) e midazolam (0,2 mg/kg), todos na mesma seringa por via IM. Após a sedação do animal, a indução anestésica foi realizada com propofol (4 mg/kg) por via intravenosa em cateter previamente posicionado na veia cefálica, e a manutenção feita com anestesia total intravenosa (TIVA) por infusão contínua de propofol na taxa de 0,4mg/kg/min. Em seguida, o paciente foi intubado com sonda endotraqueal de

tamanho adequado para a suplementação de oxigênio e monitorado quanto a FC, *f*, PAS e TR durante todo o procedimento.

Pacientes destinados a cirurgias desobstrutivas em intestino delgado, podem apresentar complicações durante indução devido seu caráter de urgência. No transcirúrgico deve-se monitorar arritmias, taquicardias e pressão arterial (FOSSUM, 2015). Em ato contínuo, foi realizada a tricotomia ampla do campo cirúrgico e a antissepsia prévia, seguida do posicionamento do paciente em decúbito dorsal e da antissepsia definitiva,

Após a estabilização do plano anestésico, deu-se início à cirurgia por meio de uma incisão em linha média na porção pré-retroumbilical. Na sequência a cavidade abdominal foi acessada e uma avaliação geral dos órgãos foi realizada, corroborando com Tobias (2010) que relata que todo o abdômen deve ser explorado na busca por pontos de perfuração intestinal ou de múltiplos corpos estranho. Durante a exploração da cavidade abdominal, observou-se grande distensão, congestão e aspecto necrótico de grande parte de segmento do intestino delgado, na região do jejuno. O órgão foi trazido para fora da cavidade com gaze e compressas embebidas por solução fisiológica, para realização de um exame completo de inspeção em busca do local de obstrução.

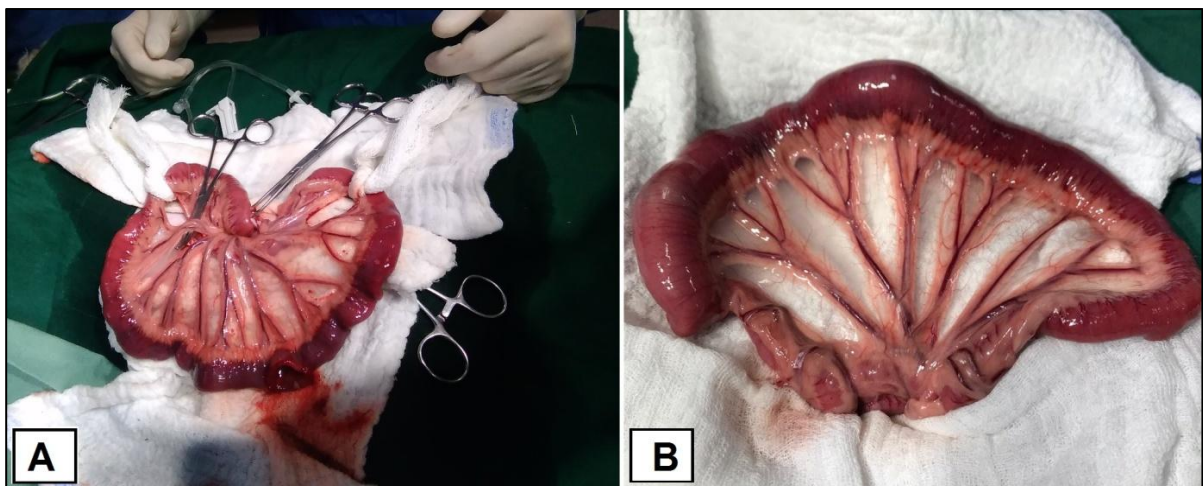


FIGURA 9- (A) Isolamento dos limites proximal e distal da área resseccionada; (B) Segmento afetado em intestino delgado.

Na sequência, o segmento que apresentava alterações foi isolado com uso de compressas estéreis (Figura 9 A e B), sendo retirado (“ordenhado”) o conteúdo remanescente do lúmen da alça afetada na extensão de 10cm craniais e

10cm caudais ao segmento obstruído. Com uma lâmina de bisturi nº15, foi feita uma incisão longitudinal na borda antimesentérica, no tecido viável distal ao segmento obstruído. Segundo Ellison (2015), o comprimento da enterectomia a ser feita deve ser proporcional ao tamanho do corpo estranho.

Através da incisão foi possível retirar, por meio de pressão manual suave, uma meia de nylon (Figura 10 A) que estava obstruindo o local. Na sequência, foi examinada a luz intestinal e a viabilidade do segmento por meio da estimulação e umedecimento do mesmo. Os critérios clínicos padrões para o estabelecimento da viabilidade intestinal são a coloração das paredes e mucosas intestinais, pulsações arteriais e presença de peristaltismo, sendo o último, o critério de viabilidade mais seguro.

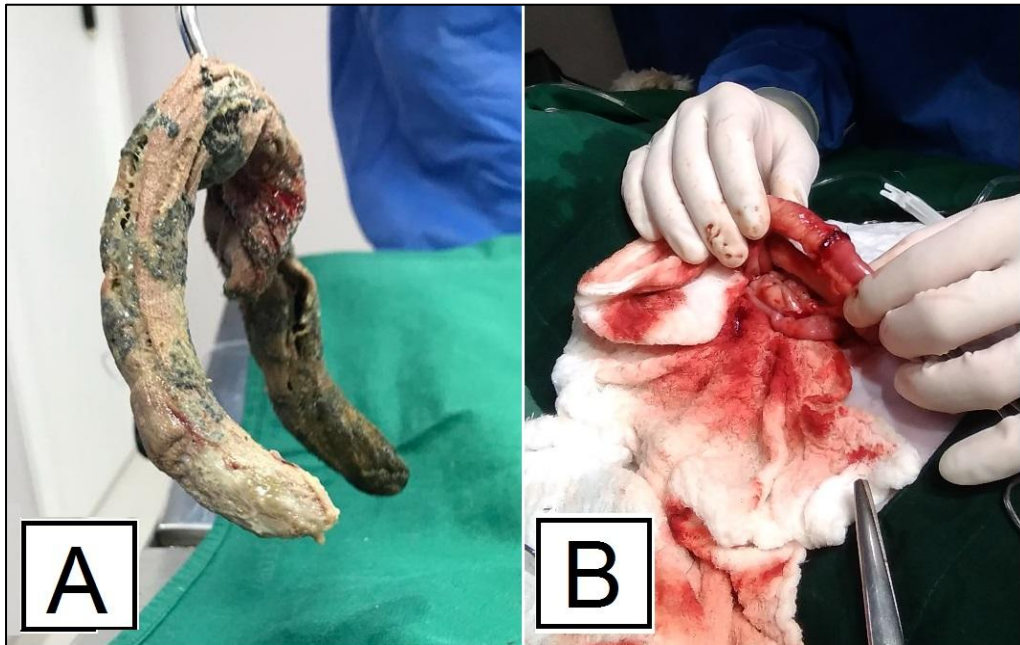

FIGURA 10- (A) Meia de nylon retirada do intestino delgado de um cão; (B) Enteroanastomose após ressecção do mesentério.

Após inspeção completa de intestino delgado e grosso, analisando a viabilidade das alças intestinais, 30 cm de um segmento não apresentava motilidade, levando a decisão da enterectomia do segmento acometido. Incluiu-se uma margem de 1 a 2 cm de intestino viável normal nos limites proximal e distal da área resecionada, conforme recomendado na literatura (ELLISON, 2005) garantindo-se, dessa forma, que a anastomose seria realizada em tecido sadio (BRONW, 2007).

O segmento de intestino a ser removido foi isolado, as pinças de Doyen (ou clumps intestinais) foram posicionadas em cada uma das extremidades da anastomose. Os vasos sanguíneos aferentes foram ligados e divididos na borda mesentérica do intestino. Feito isso, o mesentério foi seccionado e o segmento removido (Figura 11).

Para a anastomose (Figura 10 B) utilizou-se técnica término-terminal, com padrão de sutura interrompida usando nylon 3-0, sendo a primeira em margem mesentérica, a segunda na antimesentérica e a terceira e quarta suturas lateralmente em quadrantes de 90,º seguindo o padrão de sutura por aproximação com pontos interrompidos simples em distâncias de 3 a 5 mm em torno do intestino, conforme recomendado por Brown (2007). Finalizada a anastomose, fez-se um teste para verificar a presença de extravazamentos infundindo-se solução fisiológica morna, sob baixa pressão, no interior luminal massageando no sentido do fluxo. Tendo este teste sido negativo, avaliou-se a irrigação sanguínea das artérias e veias mesentéricas e movimentos peristálticos. Uma cicatrização intestinal adequada está diretamente relacionada ao suprimento sanguíneo, aposição precisa da mucosa e trauma cirúrgico mínimo tendo padrões de sutura de aproximação facilitando a rápida cicatrização causando mínima estenose ou vazamento. (FOSSUM, 2015; BROWN, 2007).

Não sendo observadas áreas de necrose, os órgãos abdominais foram reposicionados. Ato contínuo, a musculatura da parede abdominal foi suturada em padrão contínuo, com fio absorvível de poliglactina 910 2-0, o espaço subcutâneo foi reduzido em sutura zig-zag com fio de poliglactina 3-0 e a pele fechada com sutura de Wolff, utilizando nylon 3-0.

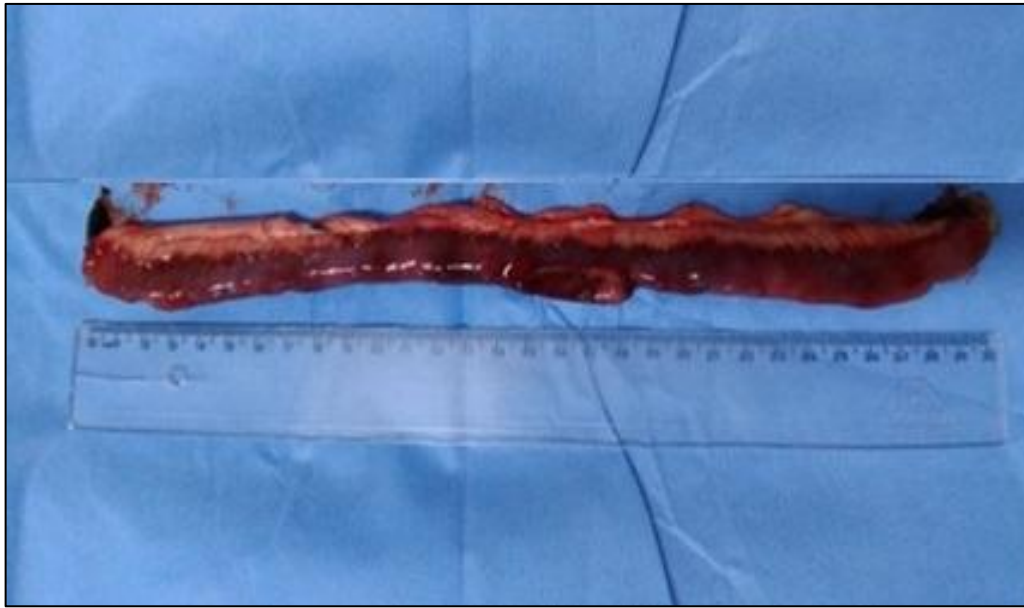

FIGURA 11- Segmento de 30cm de intestino delgado retirado em cão que ingeriu uma meia soquete.

Terminado o procedimento, o paciente foi encaminhado ao setor de internação para recuperação anestésica apresentando FC de 64 bpm, pulso normorrítmico, TPC de 2 segundos, f de 24 mpm, TR de 38,6°C e mucosas normocoradas Ellison (2005) alerta sobre a monitoração durante a recuperação anestésica, fazendo-se necessário o uso de medicação antiemética. A dieta hídrica pode ser reestabelecida a partir de oito horas pós-cirúrgicas.

O protocolo terapêutico era decidido pelo MV responsável pelo setor de internação. Neste caso, foi composto por omeprazol 10mg (1/2 meio comprimido) VO/SID, metronidazol 25mg/kg IV/BID, Hepvet Suspensão[®] 0,2mg/kg CID/VO que é um suplemento que auxilia no metabolismo de gorduras e proteínas, carprofeno 25 mg/kg, ranitidina 2 mg/kg. A analgesia era feita de acordo com a necessidade do paciente com metadona 0,2mg/kg IV e dipirona sódica 0,27 ml SC.

No período pós-operatório, corrigem-se os déficits hídricos e eletrólitos e continua-se a antibioticoterapia. Deve-se iniciar uma dieta alimentar branda, composta por alimentos de baixo teor de gordura, após 24h na ausência de vômito. Em casos em que não ocorrem complicações no pós-cirúrgico, pacientes geralmente apresentam apetite razoável dentro de 48h (BROWN, 2007; ELLISON, 2005). Após 6h do término do procedimento, fornecido ao paciente com o auxílio de uma seringa 30 ml de Nutralife[®], um suplemento vitamínico comercial.

Durante período em que paciente ficou internado, o manejo alimentar baseou-se em Nutralife[®] oferecido diretamente na boca, com o auxílio de uma seringa e alimento úmido Recovery[®] sempre à disposição no comedouro juntamente com o recipiente de água. O paciente permaneceu estável recebendo alta médica no quarto dia. Como prescrição para casa, foi receitado Omeprazol 10 mg (meio comprimido) VO/SID, Giardicid Suspensão (metronidazol e sulfadimetoxina) VO/BID durante sete dias e, para a analgesia dos primeiros dois dias, foi prescrito dipirona sódica 6 gotas VO/TID.

O retorno do paciente para reavaliação foi realizado uma semana após a intervenção cirúrgica. Nesse dia, o animal apresentou-se ativo, alerta e agitado. Até esse momento, ainda estava se alimentando com ração úmida e o tutor relatou que não demonstrou sinais de dor e desconforto, nem êmese ou diarreia, e que as fezes encontravam-se em aspecto normal, sem demonstrar desconforto ao defecar. Um mês após o procedimento, foi realizado contato por telefone com tutora e o paciente encontrava-se saudável, se alimentando e vivendo normalmente.

A ingestão de corpos estranhos é mais comum em cães do que em gatos, pois tal espécie apresenta apetite mais curioso em relação aos felinos, os quais são mais seletivos. Em estudo retrospectivo, Hayes (2009) demonstrou que dos 208 casos incluídos na revisão, 184 foram em cães e apenas 24 em gatos. A grande maioria dos corpos estranhos ingeridos se aloja no segmento do jejuno, podendo causar obstrução do segmento e dilatação da parte anterior a ele e estreitamento na parte distal (TOBIAS, 2010). No presente relato, todas estas condições foram observadas, pois o paciente se tratava de um cão e o CE estava alojado em jejuno.

A ultrassonografia mostrou-se confiável para a confirmação do diagnóstico neste caso. Radiografias também podem ser utilizadas, a menos que o objeto seja radioluscente, o que impossibilitaria sua visualização. Segundo Tyrrell e Beck (2006), a ultrassonografia além de possibilitar a visualização do CE, pode fornecer dados adicionais, como espessura da parede intestinal, perda de camadas e se há líquido livre na cavidade.

As técnicas cirúrgicas que envolvem penetração no lúmen intestinal são classificadas como procedimentos limpo-contaminados e o risco de infecções em feridas contaminadas aumenta com o estresse do paciente (FOSSUM 2014). Por isso faz-se necessário o uso de antimicrobianos. Os antibióticos são geralmente administrados profilaticamente e devem ser continuados terapêuticamente,

especialmente em animais com infecção ou com comprometimento da parede intestinal (TOBIAS, 2010).

A enterectomia é técnica cirúrgica que envolve a retirada de um segmento intestinal (FOSSUM, 2015). Deve ser realizada sempre que for observado alteração na coloração normal das alças (preta, esverdeada, vermelho escuro) ou quando estiverem friáveis ou não sangrem quando incisadas (TOBIAS, 2010). O procedimento realizado no presente caso foi considerado necessário, após o cirurgião avaliar o segmento onde se localizava o CE e concluir que o mesmo não estava viável. A determinação da viabilidade deve ser baseada no julgamento clínico. O pulso das artérias mesentéricas deve estar palpável, o que não foi observado no presente caso. A coloração vermelha-escura e a falta de motilidade auxiliaram a determinar que não era viável manter o segmento. Gorman et al. (2006) relatam que cães saudáveis podem tolerar a remoção de até 50 a 70% do comprimento total do intestino, dependendo da viabilidade da parte restante.

Entre os cuidados no pós-operatório, o manejo alimentar adequado apresenta extrema importância. A mucosa intestinal possui constante peristaltismo durante o processo de digestão, podendo interferir na cicatrização da mucosa. Recomenda-se pelo menos 24h de jejum alimentar na ausência de êmese, fluidoterapia de reposição por 24h à 48h, seguido de um protocolo de dieta líquida ou pastosa (SEGATTO et al 2013; ELLISSON 2005). Embora o protocolo de alimentação não tenha seguido a recomendação de jejum alimentar mínimo de 24h, não foram observadas complicações no pós-operatório imediato.

Complicações no pós-operatório geralmente estão relacionadas à deiscência da sutura do intestino e vazamento de conteúdo para o abdômen, peritonite e sepse. A ocorrência desse tipo de complicação é de 3% dos casos quando utilizada sutura contínua, subindo para 11% no caso de padrão simples interrompido (TOBIAS, 2010). No presente caso, mesmo tendo sido utilizada a sutura interrompida, não foi observada complicações durante todo o período pós-operatório acompanhado do paciente, tendo uma resolução total.

3.2.2. Conclusão

Com base no histórico de ingestão de objetos, foi possível direcionar a busca pelo diagnóstico, demonstrando a importância de uma anamnese bem realizada. Casos em que ocorrem obstrução intestinal podem culminar com a necessidade de ressecção de segmentos. O ultrassom, neste caso, mostrou grande valia no diagnóstico precoce, sendo imprescindível para a preservação máxima dos demais segmentos de intestino.

O fato de o paciente ser um cão jovem e saudável teve grande relevância para uma recuperação mais rápida do paciente. Um mês após a ressecção de 30 cm de intestino delgado, o paciente alimentava-se e vivia normalmente, podendo-se concluir que a condução do caso e o tratamento realizado pelo médico veterinário cirurgião foram efetivos.

4. CONCLUSÕES

Através da realização do Estágio Curricular Supervisionado em Medicina Veterinária realizado no Hospital veterinário Levet houve o acompanhamento do total de 158 casos entre a clínica médica e cirúrgica durante o período de estágio.

As atividades desenvolvidas durante o estágio possibilitaram a prática de técnicas estudadas anteriormente ao longo do curso, proporcionando muito aprendizado, confiança e crescimento profissional.

Observou-se como conduzir uma consulta clínica, decidir quais exames complementares são necessários, fechar diagnósticos e determinar suas condutas terapêuticas.

O estágio estimulou a formação de opiniões sobre cada caso atendido e acompanhado e, principalmente, a vontade de crescer profissionalmente, tendo a certeza de que é preciso estar em constante atualização e aprendizado.

Os casos relatados foram escolhidos por afinidade e desejo de agregar conhecimento. O paciente com sinal vestibular foi acompanhado desde o primeiro dia no HV Levet, considerado um desafio para o Médico Veterinário responsável apresentando prognóstico reservado e após um mês em consulta de retorno, apresentava poucos sinais clínicos.

O caso de enterectomia tornou-se interessante devido à curiosidade da busca pelo corpo estranho e o interesse da acadêmica por cirurgias abdominais.

A estrutura física do hospital e sua equipe multiprofissional representaram grande importância ao aprendizado e à evolução intelectual da acadêmica em distintas áreas da medicina veterinária, tornando o estágio muito proveitoso.

REFERÊNCIAS

- ARIAS, M. V. B. Neurologia. In: CRIVELLENTI, L. Z.; BORIN-CRIVELLENTI, S.. **Casos de rotina em medicina veterinária de pequenos animais**. 2ªEd. São Paulo: MedVet, 2015. pg 517.
- BRETAS, F. A. V. **Guia terapêutico veterinário-3ªEd**. Lagoa Santa: Gráfica e Editora CEM, 2014.
- BROWM,D.G. Intestino Delgado In: SLATTER. D. **Manual de cirurgia de pequenos animais**. 3ªEd. Barueri:Manole 2007.pg 644.
- ELLISON.G.W Ressecções e anastomoses intestinais In:BOJRAB, M. J, BIRCHARD, S.J; TOMLINSON.J.L **Técnicas atuais em cirurgia de pequenos animais**.3ªEd..São Paulo:Roca 2005.pg 231.
- FITZMAURICE.S.N.**Neurologia em Pequenos Animais**. Rio de Janeiro: 2011.
- FOSSUM, T.W. **Cirurgia de pequenos animais -4ªEd**.Rio de janeiro:Elsevier 2015.
- GORMAN, S. C. et al. Extensive small bowel resection in dogs and cats: 20 cases (1998-2004). **Journal of American Veterinary Medical Association**, v. 228, n. 3, p. 403-407, 2006.
- HAAR, G. T. Diseases of the middle and inner ear. Proceedings of the World Animal Veterinary Association. Mexico, 2009. Disponível em: <http://www.ivis.org/proceedings/wsava/2005/130.pdf> Acesso em 16 nov. 2018.
- HAYES, G. Gastrointestinal foreign bodies in dogs ans cats: a retrospective study of 208 cases. **Journal of Small Animal Practice**, v. 50, p. 576-583, 2009.
- KENT, M.; PLATT, S. R.; SCHATZBERG, S. J. The neurology of balance: function and dysfunction of the vestibular system in dogs and cats. **The Veterinary Journal**, v. 185, p. 247-258, 2010.
- LeCOUTER, R. A. Feline Vestibular Diseases – New Developments. **Journal of Feline Medicine and Surgery**, v. 5, pg. 101-108, 2003.
- MARCOLIN MA, TATSCH MF. Gabapentina: farmacologia, uso clínico e interações farmacológicas. **Revista psiquiátrica clínica**, v. 27, n. 4, pg. 237, 2000.
- MOONEY, C.T; PETERSON, M.E. **Manual de Endocrinologia em Cães e Gatos**. 4ªEd.São Paulo: Roca 2015.
- MUNÃNA.K.R. Head tilt and nystagmus. In: PLATT.S.R.; OLBY.N.J. **Manual of Canine and Feline Neurology** - 4ªEd. England: BSAVA,2012. p195

RABELO, R.C. **Emergências de pequenos animais: condutas clínicas e cirúrgicas no paciente grave.** Rio de Janeiro: Elsevier 2013.

RYBAK, L. P.; RAMKUMAR, V. Ototoxicity. **Kidney International**, v. 72, p. 931-935, 2007.

SANDERS, S.G. Distúrbios do equilíbrio e da audição: o nervo vestibulococlear (NC VIII) e as estruturas associadas. In: DEWEY, C., DA COSTA, R.C. **Neurologia canina e felina: guia prático** São Paulo: Guará 2017pg 321.

SEGATTO, T., GUIM, T. N., GARMATZ, S. L., FREITAS, D. B. A., THIESEN, R., BRANDOLT, I. M. Corpo Estranho Esofágico e Gástrico em um Cão Relato de Caso. Anais **do Salão Internacional de Ensino, Pesquisa e Extensão**, v.5, n. 3, 2013.

SPINOSA, H. S.; GÓRNIAC, S. L.; BERNARDI, M. M. **Farmacologia aplicada à Medicina Veterinária**, 6 Ed, Rio de Janeiro: Guanabara Koogan, 2017 .p275.

TAYLOR, S. M. Inclinação da cabeça. In: NELSON, R. W.; COUTO, G. C. **Medicina Interna de Pequenos Animais**. 3 ed., Rio de Janeiro: Elsevier, 2006, p. 969-973.

TOBIAS, K. M. **Manual of Small Animal Soft Tissue Surgery**. Wiley-Blackwell: Iowa 2010, 492p.

TYRRELL, D., BECK, C. Survey of the use of radiography vs. ultrasonography in the investigation of gastrointestinal foreign bodies in small animals. **Veterinary Radiology and Ultrasound**, v. 47, n. 45, p. 404-408, 2006.

ANEXO A - Certificado de realização do estágio curricular supervisionado em Medicina Veterinária no Hospital Veterinário Level.


HOSPITAL VETERINÁRIO LEVEL
 Rua Cândido Xavier, 731, Água Verde, Curitiba - Pr. CEP: 80240-280
 Fone/fax: (41) 3029-5284 / e-mail: contato@hospitalveterinariolevel.com.br

CERTIFICADO DE ESTÁGIO

Certifico que a acadêmica Gabriela Severo Cardoso realizou estágio curricular supervisionado neste Hospital, na área de clínica médica, cirúrgica e odontológica de animais de companhia. O estágio iniciou-se em julho de 2018 e teve seu término em outubro 2018, perfazendo um total de 592 horas.

Curitiba, 23 de outubro de 2018.


 Luiz Felipe-Ximenes Cibin
 Diretor Clínico
 CRMV - PR 4697


 Mário Henrique Corrêa
 Coordenador
 CRMV - PR 8818

WWW.HOSPITALVETERINARIOLEVEL.COM.BR

ANEXO B - Resultado do hemograma realizado no dia 11/08, em paciente apresentando sinais de síndrome vestibular.

HEMOGRAMA		
Eritrograma	Resultado	Valor de referência
Hemácias ($\times 10^6$)	6.14	5.5 - 8,5
Hematócrito (%)	42.1	37-55
Hemoglobina (g/dl)	14.7	12-18
Vcm (fl)	68.6	60-77
Hcm (pg)	23.9	19,5-24,5
Chcm (%)	34.9	30-36
Plaquetas	***	175.000- 500.000

Leucograma	Resultado	Valor de referência
Leucócitos totais	13.300	6.000 -17.000
Neutrófilos (μL)	11.571	3.000 - 11.500
Linfócitos (μL)	1.330	1.000- 4.800
Monócitos (μL)	266	150-1.350
Eosinófilos (μL)	133	100-1.250
Basófilos (μL)	-	Raros
Bastonetes (μL)	0	0-300
Proteína plasmática (μL)	8.2	6-8

Observações: Anisocitose e policromasia moderadas. Poiquilocitose com presença de Codócitos.

**Presença de agregados plaquetários.

BIOQUÍMICA SÉRICA		
	Resultado	Valor de referência
ALT (U/L)	54.1	16-91
Fosfatase Alcalina (U/L)	74	20-156
Colesterol (mg/dL)	125	100-275
Triglicerídeos (mg/dL)	311	15-380
Glicose (mg/dL)	261	65 - 112
Creatinina (mg/dL)	0,5	0,5 - 1,5
Ureia (mg/dL)	27.2	15-40

ANEXO C - Resultado do antibiograma, cultura bacteriana, fúngica e antimicrobiana do ouvido esquerdo (OE).



Nome:	██████████	Idade:	1a	Protocolo:	378999
Raça:	Lhasa-Apso	Esp.:	CANINA	Sexo:	M
Proprietário:	██████████	Fone:		Data Requisição:	11/08/2018
M.V. - Dr(a):	██████████			Data Emissão:	21/08/2018
Clínica:	Hospital Veterinário Levet	Fax:		CRMV:	██████████
Endereço:	RUA CÂNDIDO XAVIER, 731 - Água Verde			Fone Clínica:	(41) 3029-5284

Página 1 de 1

Cultura Bacteriana e Antibiograma

Material: Diversos Método: Kirby - Bauer

	Resultado	Valor de Referência
Material enviado:	Swab (Otológico esquerdo)	
Microorganismo Isolado:	<i>Staphylococcus epidermidis</i>	-

Antibiograma

Amicacina	Sensível
Amoxicilina	Sensível
Amoxi/Clavulânico	Sensível
Azitromicina	Sensível
Cefalexina	Sensível
Cefovecin	Sensível
Ceftriaxona	Sensível
Ciprofloxacina	Sensível
Enrofloxacina	Sensível
Gentamicina	Sensível
Neomicina	Sensível
Norfloxacina	Sensível
Oxacilina	Sensível
Penicilina G	Resistente
Sulfa/Trimetoprim	Sensível
Tetraciclina	Sensível
Tobramicina	Sensível

Cultura Fúngica

Material: Diversos Método: Isolamento em meios seletivos

	Resultado	Valor de Referência
Material enviado:	Swab (Otológico esquerdo)	
Microorganismo Isolado	<i>Malassezia pachydermatis</i>	-

ANEXO D - Laudo da tomografia realizada em paciente com sinais vestibulares.

“Conduitos auditivos livres de opacidade habitual; Bulas timpânicas com características preservadas; Membranas timpânicas sem alterações tomográficas; Não há evidências de lesões osteolíticas ou osteoblásticas em região estudada; Parênquima cerebral com atenuação radiológica normal; Tronco cerebral e cerebelo sem alterações; Sistema ventricular de topografia, dimensões e morfologia habitual; Ausência de desvios das estruturas da linha média; Não há evidências de coleções extra-axiais, calcificações patológicas ou lesões parenquimatosas expansivas; Não se observam realces anômalos após a administração do meio de contraste iodado”.

ANEXO E - Exames pré- anestésicos para procedimento de realizado no dia 06/09.

HEMOGRAMA		
Eritrograma	Resultado	Valor de referência
Hemácias (x10 ⁶)	6,54	5.5 - 8,5
Hematócrito (%)	47,9	37-55
Hemoglobina (g/dl)	17,4	12-18
	14,3%	14,3%
	14,3%	14,3%
Hcm (pg)	26,6	19,5-24,5
Chcm (%)	36,3	30-36
Plaquetas	225	175.000- 500.000

Leucograma	Resultado	Valor de referência
Leucócitos totais	16.100	6.000 -17.000
Neutrófilos (µL)	11.592	3.000 - 11.500
Linfócitos (µL)	3.381	1.000- 4.800
Monócitos (µL)	805	150-1.350
Eosinófilos (µL)	322	100-1.250
Basófilos (µL)	-	Raros
Bastonetes (µL)	-	0-300
Proteína plasmática (µL)	6.0	6-8

Observações: Poiquilocitose discreta; Hipocromia moderada.

BIOQUÍMICA SÉRICA		
	Resultado	Valor de referência
ALT (U/L)	90	16-91
Fosfatase Alcalina (U/L)	94,2	10-92
Creatinina (mg/dL)	0,8	0,5 - 1,5
Ureia (mg/dL)	25,4	15-40
Glicose (mg/dL)	79	65 - 112

