

**UNIVERSIDADE FEDERAL DO PAMPA
CAMPUS URUGUAIANA
CURSO DE MEDICINA VETERINÁRIA**

**RELATÓRIO DO ESTÁGIO CURRICULAR
SUPERVISIONADO EM MEDICINA VETERINÁRIA**

Orientadora: Maria Ligia de Arruda Mistieri

Bruna Gonzalez dos Santos

Uruguaiana, dezembro de 2018.

BRUNA GONZALEZ DOS SANTOS

**RELATÓRIO DE ESTÁGIO CURRICULAR SUPERVISIONADO EM
MEDICINA VETERINÁRIA**

Relatório do Estágio Curricular Supervisionado em Medicina Veterinária apresentado ao Curso de Medicina Veterinária, campus Uruguaiana da Universidade Federal do Pampa, como requisito parcial para obtenção do título de Bacharel em Medicina Veterinária.

Orientadora: Maria Ligia de Arruda Mistieri
Médica Veterinária, Dra.

**Uruguaiana
2018**

BRUNA GONZALEZ DOS SANTOS

Relatório do Estágio Curricular Supervisionado em Medicina Veterinária apresentado ao Curso de Medicina Veterinária, campus Uruguaiana da Universidade Federal do Pampa, como requisito parcial para obtenção do título de Bacharel em Medicina Veterinária.

Área de concentração: Clínica Cirúrgica de Pequenos Animais

Relatório apresentado e defendido em 7 de dezembro de 2018.

Prof.^a. Dr.^a Maria Ligia de Arruda Mistieri
Orientadora

Prof. Dr. Diego Vilibaldo Beckmann
Medicina Veterinária - UNIPAMPA

Médica Veterinária Fabiana Wurster Strey
Medicina Veterinária - UNIPAMPA

Dedico o presente trabalho aos meus pais e a todos os animais a quem devo zelar, além de qualquer atuante da área que possa servir de inspiração.

AGRADECIMENTO

Agradeço primeiramente ao meu pai e à minha mãe, que nunca mediram esforços para que eu prosseguisse com os meus objetivos, foram inexplicáveis apoiadores do meu primeiro ao último dia de graduação e sei que serão para a vida. Meu muito obrigada e tudo o que eu fizer para retribuir nunca se equivalerá ao quanto vocês fazem por mim, amo vocês.

Aos meus amigos, vocês se tornaram minha família em Uruguaiana, agradeço por terem me acolhido tão bem e se tornarem pessoas indispensáveis para mim, para sempre. Minhas amadas Mel e Alicia, que não são apenas “Pet’s”, além de minhas companheiras de todas as horas, fazem parte da minha família, tem todo o meu amor e cuidado, e eu agradeço todos os dias por terem entrado na minha vida.

Agradeço a Deus e as doutrinas nas quais acredito, por sempre ter encontrado nas minhas crenças sentido à vida e as respostas que precisei. Por nunca ter perdido a fé e a vontade de melhorar todos os dias. Sou grata também à toda equipe da Clínica Cirúrgica Dr. Guilherme Savassi e do Hospital de Clínicas Veterinárias da UFRGS pela oportunidade e experiências adquiridas.

A todos os animais que auxiliaram no meu entendimento e fizeram parte desta etapa da minha vida, aos meus professores, os quais tenho grande admiração e espero um dia obter tanto conhecimento quanto vocês, especialmente à minha orientadora Prof^a. Dr^a. Maria Ligia. Aos que fizeram parte do grupo GEOT, que proporciona momentos de integração e ensinamentos. Além de todos os profissionais da área, técnicos e residentes do HuVet que participaram direta ou indiretamente da minha formação, meu muito obrigada!

*“Construí amigos, enfrentei derrotas, venci
obstáculos, bati na porta da vida e disse-lhe:
Não tenho medo de vivê-la.”*

Augusto Cury

ESTÁGIO CURRICULAR SUPERVISIONADO EM MEDICINA VETERINÁRIA – ÁREA DE CLÍNICA CIRÚRGICA DE PEQUENOS ANIMAIS

O presente relatório descreve as atividades acompanhadas/desenvolvidas pela acadêmica Bruna Gonzalez dos Santos, tendo como orientadora a Prof^ª. Dr^ª. Maria Ligia de Arruda Mistieri. A área de atuação escolhida foi de clínica cirúrgica de pequenos animais, na qual foi possível o acompanhamento da rotina de atendimento clínico voltado aos casos cirúrgicos e procedimentos cirúrgicos propriamente ditos. O mesmo foi realizado em dois locais de interesse. O primeiro local foi a Clínica Cirúrgica de Cães e Gatos Dr. Guilherme Savassi, situada em Belo Horizonte/MG – Brasil, sob supervisão do Médico Veterinário Dr. Guilherme Savassi. Nesse local o período de estágio foi de 06 de agosto de 2018 a 21 de setembro de 2018, totalizando 272 horas práticas. O segundo local de escolha foi o Hospital de Clínicas Veterinárias da Universidade Federal do Rio Grande do Sul (HCV/UFRGS), situado em Porto Alegre/RS – Brasil, sob supervisão do Médico Veterinário Prof. Dr. Cristiano Gomes. Nesse local, o período de estágio foi de 01 de outubro de 2018 a 01 de novembro de 2018, totalizando 184 horas práticas. Dessa forma, o período total de estágio foi de 06 de agosto de 2018 à 01 de novembro de 2018, com carga horária diária de 8 horas, perfazendo um total de 456 horas práticas.

LISTA DE ILUSTRAÇÕES

- Figura 1: Recepção e sala de espera (A), consultório (B), sala cirúrgica (C) e sala de raio x digital (D) na Clínica Cirúrgica de Cães e Gatos Dr. Guilherme Savassi. 16
- Figura 2: Internação de cães (A) e de gatos (B) na Clínica Cirúrgica de Cães e Gatos Dr. Guilherme Savassi. 17
- Figura 3 Hospital de Clínicas Veterinárias da UFRGS (A), corredor dos ambulatórios para atendimento (B), ambulatório do atendimento de clínica cirúrgica (C) e sala de pré/pós-operatório (D). 20
- Figura 4: Comunicação com o interior do bloco cirúrgico para passagem dos pacientes (A), vestiário para entrar no bloco (B), área para lavagem e paramentação (C) e da sala cirúrgica (D). 21
- Figura 5: Cavidade abdominal do felino com enfoque no rim direito (A), do urólito medindo 1 mm (B), da síntese do ureter direito (C) e da síntese da incisão abdominal (C). 38
- Figura 6: Projeção radiográfica laterolateral direita evidenciando a dilatação gástrica pela seta preta e o piloro preenchido por gás pela seta branca. Fonte: Setor de diagnóstico por imagem do HCV/UFRGS. 46
- Figura 7: Projeção radiográfica ventrodorsal evidenciando deslocamento craniolateral direito do baço apontado pelas setas pretas. Fonte: Setor de diagnóstico por imagem do HCV/UFRGS. 47
- Figura 8: Baço aumentado de tamanho no início do procedimento de esplenectomia (A); estômago dilatado e com área de tecido necrosado indicado pela seta preta em contraste com área de tecido viável indicado pela seta branca (B); ponto de ruptura gástrica indicado pela seta preta (C) e procedimento de gastrectomia parcial com conteúdo alimentar no interior do estômago (D). 49
- Figura 9: Conteúdo gástrico alimentar sendo retirado (A); início do primeiro plano de síntese do estômago com nylon 0 indicado pela seta preta (B); síntese do segundo plano do estômago finalizado indicado pela seta preta (C) gastropexia com sonda de Foley, seta preta indicando a extremidade externa e seta branca indicando a extremidade para o interior gástrico (D). 51

LISTA DE TABELAS

Tabela 1:	Casos clínicos e cirúrgicos acompanhados distribuídos nas espécies canina e felina, durante o ECSMV na Clínica Cirúrgica Dr. Guilherme Savassi.....	26
Tabela 2:	Diagnósticos clínicos acompanhados em ordem decrescente distribuídos nas espécies canina e felina, durante o ECSMV na Clínica Cirúrgica Dr. Guilherme Savassi.....	26
Tabela 3:	Casos cirúrgicos por sistema orgânico acometido e distribuídos em ordem decrescente nas espécies canina e felina, acompanhados durante o ECSMV na Clínica Cirúrgica Dr. Guilherme Savassi.....	27
Tabela 4:	Técnicas cirúrgicas relacionados ao sistema genitourinário e distribuídos em ordem decrescente nas espécies canina e felina, acompanhados durante o ECSMV na Clínica Cirúrgica Dr. Guilherme Savassi.	28
Tabela 5:	Técnicas cirúrgicas relacionados ao sistema tegumentar e distribuídos em ordem decrescente nas espécies canina e felina, acompanhados durante o ECSMV na Clínica Cirúrgica Dr. Guilherme Savassi.	28
Tabela 6:	Técnicas cirúrgicas relacionados ao sistema musculoesquelético e distribuídos em ordem decrescente nas espécies canina e felina, acompanhados durante o ECSMV na Clínica Cirúrgica Dr. Guilherme Savassi.	29
Tabela 7:	Técnicas cirúrgicas relacionados ao sistema digestório e distribuídos em ordem decrescente nas espécies canina e felina, acompanhados durante o ECSMV na Clínica Cirúrgica Dr. Guilherme Savassi.....	29
Tabela 8:	Técnicas cirúrgicas relacionados ao sistema respiratório e distribuídos em ordem decrescente nas espécies canina e felina, acompanhados durante o ECSMV na Clínica Cirúrgica Dr. Guilherme Savassi.	30
Tabela 9:	Casos da clínica cirúrgica e procedimentos cirúrgicos distribuídos nas espécies canina e felina, acompanhados durante o ECSMV no Hospital de Clínicas Veterinárias (HCV/UFRGS).....	31
Tabela 10:	Diagnósticos nos atendimentos da clínica cirúrgica acompanhados em ordem decrescente distribuídos nas espécies canina e felina, durante o ECSMV Hospital de Clínicas Veterinárias (HCV/UFRGS).	
Tabela 11:	Casos cirúrgicos por sistema orgânico acometido e distribuídos em ordem decrescente nas espécies canina e felina, acompanhados durante o ECSMV no Hospital de Clínicas Veterinárias (HCV/UFRGS).	32
Tabela 12:	Técnicas cirúrgicas relacionadas ao sistema genitourinário e distribuídos em ordem decrescente nas espécies canina e felina, acompanhados durante o ECSMV no Hospital de Clínicas Veterinárias (HCV/UFRGS).....	32

Tabela 13:	Técnicas cirúrgicas relacionados ao sistema musculoesquelético e distribuídos em ordem decrescente nas espécies canina e felina, acompanhados durante o ECSMV no Hospital de Clínicas Veterinárias (HCV/UFRGS).....	33
Tabela 14:	Técnicas cirúrgicas relacionados ao sistema tegumentar e distribuídos em ordem decrescente nas espécies canina e felina, acompanhados durante o ECSMV no Hospital de Clínicas Veterinárias (HCV/UFRGS).....	33
Tabela 15:	Técnicas cirúrgicas relacionados ao sistema digestório e distribuídos em ordem decrescente nas espécies canina e felina, acompanhados durante o ECSMV no Hospital de Clínicas Veterinárias (HCV/UFRGS).	34

LISTA DE ABREVIATURAS E SIGLAS

bpm	batimentos por minuto
mrpm	movimentos respiratórios por minuto
SID	uma vez ao dia
BID	duas vezes ao dia
QID	quatro vezes ao dia
IV	via intravenosa
SC	via subcutânea
FIV	Vírus da Imunodeficiência Felina
FeLV	Vírus da Leucemia Felina
HCV	Hospital de Clínicas Veterinárias
UFRGS	Universidade Federal do Rio Grande do Sul
ECSMV	Estágio Curricular Supervisionado em Medicina Veterinária
DVG	Dilatação Vólvulo Gástrica

SUMÁRIO

1	INTRODUÇÃO	13
2	ATIVIDADES DESENVOLVIDAS	15
2.1	Descrição do local do estágio: Clínica Cirúrgica de Cães e Gatos Dr. Guilherme Savassi, Belo Horizonte/MG	15
2.1.1	Serviços Prestados	17
2.2	Descrição do local do estágio: Hospital de Clínicas Veterinárias da Universidade Federal do Rio Grande do Sul, Porto Alegre/RS	18
2.2.1	Serviços Prestados	22
2.3	Rotina de atividades durante o estágio na Clínica Cirúrgica Dr. Guilherme Savassi, Belo Horizonte/MG	233
2.4	Rotina de atividades durante o estágio no Hospital de Clínicas Veterinárias da UFRGS, Porto Alegre/RS	24
2.5	Casos acompanhados durante o período do estágio na Clínica Cirúrgica Dr. Guilherme Savassi, Belo Horizonte/MG	25
2.6	Casos acompanhados durante o período do estágio no Hospital de Clínicas Veterinárias da UFRGS, Porto Alegre/RS	30
3	DISCUSSÃO	35
3.1	Ureterolitotomia unilateral em felino	35
3.1.1	Relato de Caso	36
3.1.2	Discussão	39
3.1.3	Conclusões	44
3.2	Dilatação Vólvulo Gástrica (DVG) em um Canino	44
3.2.1	Relato de Caso	45
3.2.2	Discussão	52
3.2.3	Conclusões	59
4	CONCLUSÃO	60
	REFERÊNCIAS	61
	ANEXO A - Certificado do Estágio Curricular Supervisionado em Medicina Veterinária	65
	ANEXO B - Certificado do Estágio Curricular Supervisionado em Medicina Veterinária	66

1 INTRODUÇÃO

O curso de medicina veterinária da Universidade Federal do Pampa/ campus Uruguaiana, conta com a realização obrigatória do estágio curricular supervisionado em medicina veterinária (ECSMV) como requisito parcial para a graduação.

Os objetivos do ECSMV são vários, entre eles, permite ao discente vivenciar a rotina profissional da área escolhida, otimizar os conhecimentos teórico-práticos adquiridos durante a graduação, desenvolver postura e conduta profissional, agregar novos conceitos e fortalecer relações interpessoais.

O presente relatório tem como objetivo discorrer sobre os casos acompanhados e atividades desenvolvidas no decorrer do ECSMV. A escolha da área foi motivada pela grande admiração pessoal, além de estar em constante desenvolvimento e requerer contínua atualização dos médicos veterinários.

Um dos locais de escolha para realização do ECSMV foi na Clínica Cirúrgica de Cães e Gatos Dr. Guilherme Savassi, situada em Belo Horizonte/MG – Brasil, sob supervisão do Dr. Guilherme Savassi. A clínica é referência na região pela alta qualidade dos serviços prestados, tecnologia e infraestrutura, além dos ótimos resultados obtidos em casos cirúrgicos considerados de alta complexidade.

A clínica trabalha mais diretamente com encaminhamento de casos complicados por parte de outros colegas veterinários. Além disso, a escolha também foi motivada pelo alto grau de especialização do supervisor de estágio, o qual, entre outras atribuições, é diplomado pelo Colégio Brasileiro de Cirurgia e Anestesiologia Veterinária e Membro fundador do Colégio Brasileiro de Nefrologia e Urologia Veterinária.

A rotina diária estabelecida de estágio na clínica era das 12h às 20h, de segundas às sextas-feira. A descrição do local, atividades desenvolvidas, casos acompanhados e um relato de Ureterolitotomia unilateral em felino serão descritas a seguir no presente relatório.

O segundo local do estágio curricular foi o Hospital de Clínicas Veterinárias (HCV) da UFRGS (Universidade Federal do Rio Grande do Sul), sob supervisão do Prof. Dr. Cristiano Gomes. A escolha deu-se ao grande número de atendimentos, presença de diferentes especialidades relacionadas à cirurgia de pequenos animais, alta capacitação do corpo docente e por ser referência no país. No HCV, os serviços eram acompanhados das 07:30 às 17:30, de segunda à sextas-feira.

Posteriormente aos detalhes relacionados ao primeiro local de estágio, constará no presente documento a descrição do HCV, atividades desenvolvidas, casos acompanhados e um relato de Dilatação Vólvulo Gástrica em um canino.

2 ATIVIDADES DESENVOLVIDAS

2.1 Descrição do local do estágio: Clínica Cirúrgica de Cães e Gatos Dr. Guilherme Savassi, Belo Horizonte/MG

Inaugurada em 2010, a Clínica Cirúrgica de Cães e Gatos Dr. Guilherme Savassi é referência na região pela sua alta qualidade e eficiência nos serviços oferecidos, além de contar com profissionais altamente capacitados e especializados. Situada na Avenida do Contorno, n° 4396, bairro Funcionários, na cidade de Belo Horizonte/MG, possuía funcionamento 24 horas, sete dias por semana.

A estrutura era constituída primeiramente pela recepção (Figura 1A), onde os proprietários aguardavam, faziam o cadastro e onde os pacientes eram pesados. A clínica possuía dois ambulatórios (Figura 1B), onde eram realizadas as consultas e caso houvesse indicação, também eram feitos os exames de ultrassom com aparelho portátil, avaliação com termógrafo para áreas sugestíveis de inflamação, isquemia e/ou necrose. Além de exames oftalmológicos, incluindo utilização de tonômetro mecânico para avaliação da pressão intraocular.

Na sala cirúrgica (Figura 1C), eram realizadas a preparação e paramentação da equipe e os procedimentos cirúrgicos. Era composta por uma mesa cirúrgica com pedal, foco de luz, uma mesa para os instrumentais, equipamentos de anestesia inalatória, monitores multiparamétricos, aparelho de endoscopia, aparelhos odontológicos, colchões térmicos, um microondas, armários com kits de todos os materiais utilizados na rotina e microscópio cirúrgico. Além disso, o local contava com uma sala de raio x digital (Figura 1D).

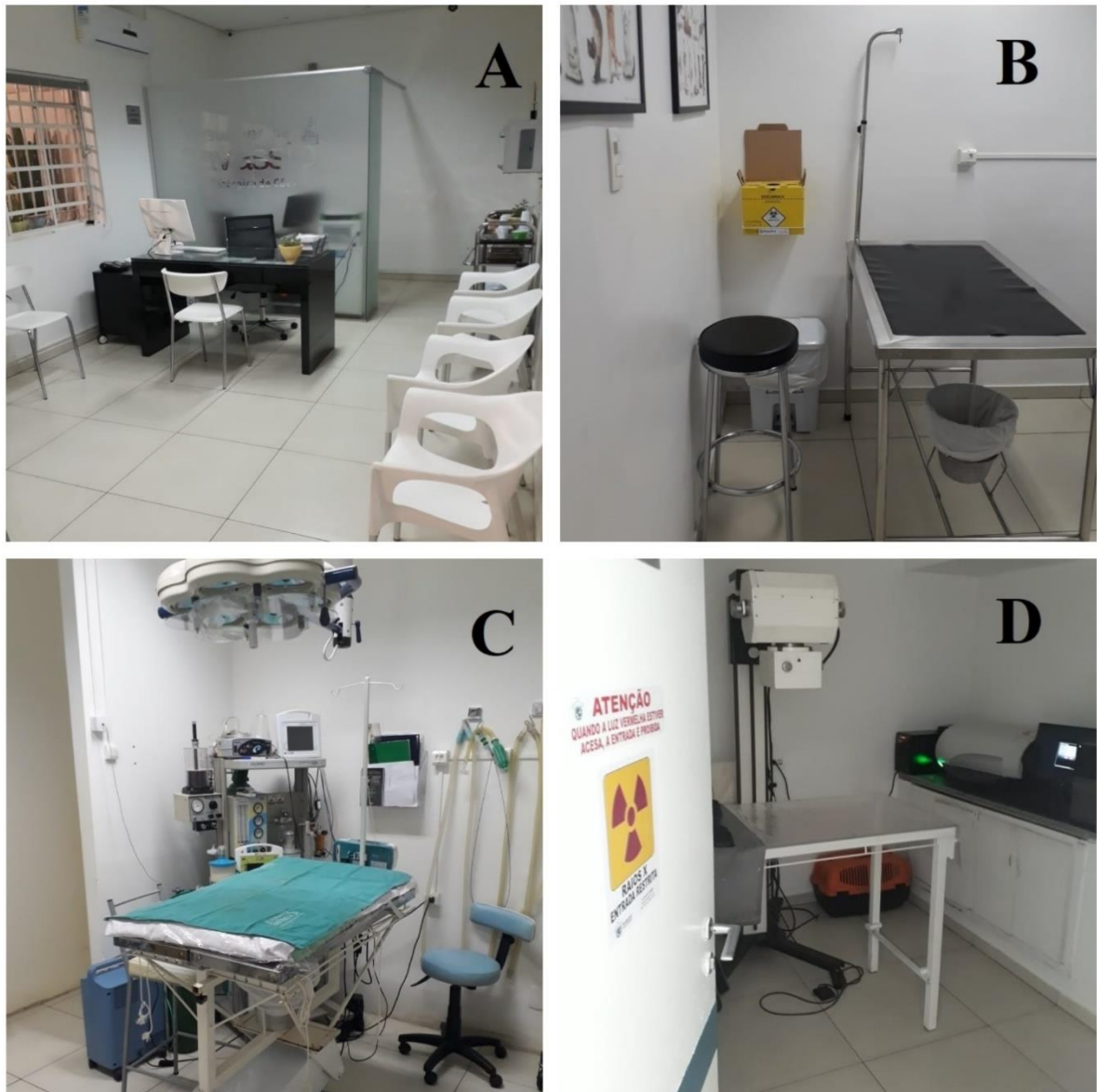

FIGURA 1 - Recepção e sala de espera (A), consultório (B), sala cirúrgica (C) e sala de raio x digital (D) na Clínica Cirúrgica de Cães e Gatos Dr. Guilherme Savassi.

O setor de internação era dividido em dois canis e um gatil, sendo um dos canis mais utilizado, pois havia sido reformado e possuía capacidade de 11 animais, equipado com berço e incubadora (Figura 2A), na qual também é possível visualizar o espaço para cada internado, as bombas de infusão e a mesa para procedimentos. O gatil ficava em uma sala separada, com capacidade de nove animais, equipado com incubadora (Figura 2B).



FIGURA 2 - Internação de cães (A) e de gatos (B) na Clínica Cirúrgica de Cães e Gatos Dr. Guilherme Savassi.

O segundo canil, com capacidade de oito animais, era utilizado se o primeiro estivesse completo ou quando o paciente era muito agitado, para não perturbar os demais internados. O local possuía também área para o uso dos estagiários e plantonistas, com banheiro, cozinha e armários. Todos os ambientes eram monitorados por câmeras, exceto os banheiros.

2.1.1 Serviços Prestados

A clínica contava com um quadro de médicos veterinários, composto pelo proprietário e cirurgião Dr. Guilherme Savassi, dois cirurgiões, dois anestesistas e seis plantonistas clínicos gerais que seguiam uma escala de rodízio. Além disso, haviam ao total seis

estagiários contratados que alternavam nos auxílios durante o dia e à noite, quatro estagiários curriculares e uma técnica de farmácia. Durante a noite, sempre havia na clínica um médico veterinário e um estagiário contratado.

Os serviços disponíveis pela clínica eram consultas, internação, diagnóstico por imagem e cirurgias. As consultas eram realizadas com hora marcada, exceto emergências, sendo que a maioria dos casos eram encaminhamentos de médicos veterinários da região.

Como protocolo, era efetuado hemograma e perfil bioquímico sérico renal e hepático anteriormente a todos os procedimentos que necessitassem de anestesia. O material era coletado e enviado para análise em laboratório parceiro. Na clínica, eram feitos eletrocardiograma se houvesse histórico de alguma alteração cardíaca e/ou se houvesse suspeita clínica, exames de imagem pré-cirúrgicos de radiografia e/ou ultrassom. A sala de exame radiográfico era baritada, sendo obrigatório o uso de colete de proteção contra radiação.

Em caso de necessidade de cirurgia, o animal era internado, feito acesso intravenoso com cateter, avaliado por um anestesista e feita a medicação pré-anestésica. Depois disso, era encaminhado para o bloco cirúrgico onde era feita a indução anestésica, tricotomia, posicionamento e antisepsia.

Após o procedimento cirúrgico, o paciente voltava para a internação, onde ficava em observação e recebia as devidas medicações/procedimentos até a alta. O dia para liberação do mesmo era estipulado pelos médicos veterinários, de acordo com a evolução do quadro, e em concordância com o proprietário.

A clínica não oferecia serviços como vacinações e internamento de animais com doenças infectocontagiosas, minimizando complicações relacionadas com infecções hospitalares nos pacientes operados e internados. Este foi considerado um ponto positivo atribuído ao local de estágio, já que se tratava de uma clínica especializada em cirurgia, portanto requeria maiores cuidados na prevenção de infecções nosocomiais.

2.2 Descrição do local do estágio: Hospital de Clínicas Veterinárias da Universidade Federal do Rio Grande do Sul, Porto Alegre/RS

O segundo local de escolha para realização do ECSMV foi o Hospital de Clínicas Veterinárias (HCV) da Universidade Federal do Rio Grande do Sul (UFRGS). Inaugurado em

1956, fica situado na Avenida Bento Gonçalves, n° 9090, no bairro Agronomia em Porto Alegre/RS (Figura 3A). Possuía horário de funcionamento das 07:30 às 11:30 e das 13:30 às 17:30 de segunda a sextas-feira.

O HCV é um hospital-escola e tem como objetivo atender a população oferecendo diversos serviços e especialidades. A maior demanda se concentra no setor de clínica e cirurgia de pequenos animais, sendo um dos locais de maior casuística do estado. Além deste, contava com os setores de produção e reprodução de grandes animais, clínica e cirurgia de grandes animais, clínica, cirurgia e reprodução de silvestres, inspeção de produtos de origem animal e laboratórios. Em relação ao setor de pequenos animais, atuavam no total 32 residentes, além de técnicos, professores e pós-graduandos.

A estrutura era constituída pela entrada e recepção do hospital, corredor de espera com oito ambulatórios para atendimentos de cães (Figura 3B), sendo um destes destinado ao atendimento da clínica cirúrgica (Figura 3C), um ambulatório para emergências e canil de internação com capacidade de até 22 animais. O atendimento e internação de felinos acontecia em um setor separado dos demais, e era constituído por dois consultórios com entrada diferente à dos cães e unidade de tratamento/gatil com capacidade de até 30 internados.

Para os serviços disponíveis, havia também o setor de raio x e ultrassom, laboratório para análises clínicas, laboratório de patologia, virologia, microbiologia e parasitologia, setor de isolamento para doenças infectocontagiosas com capacidade de até dez internados e setores de especialidades em oncologia, nutrição, ortopedia, dermatologia, cardiologia, oftalmologia, neurologia, endocrinologia e fisioterapia. Cada especialidade possuía dia e horário de atendimento. Após as consultas, se fossem agendados procedimentos cirúrgicos, os pacientes eram encaminhados para o pré/pós-operatório que tinha capacidade de acomodar até dez animais. Neste local eram realizadas a medicação pré-anestésica, tricotomia e acesso venoso (Figura 3D).



FIGURA 3 - Hospital de Clínicas Veterinárias da UFRGS (A), corredor dos ambulatórios para atendimento (B), ambulatório do atendimento de clínica cirúrgica (C) e sala de pré/pós-operatório (D).

O Hospital possuía três blocos cirúrgicos. O primeiro era externo, onde eram realizados somente procedimentos simples, como suturas. O segundo era destino para o de ensino, onde aconteciam as aulas da graduação. O terceiro era o bloco cirúrgico de rotina, constituído pelos vestiários e quatro salas cirúrgicas, onde aconteciam a maior parte das cirurgias do hospital, realizadas pelos residentes, professores e mestrandos.

A sala de pré/pós-operatório possuía comunicação com o interior do bloco de rotina permitindo a passagem dos pacientes (Figura 4A). O vestiário separava a parte externa das salas cirúrgicas, nele estavam disponíveis pijamas, toucas, máscaras e sapatos que eram

utilizados para entrar no bloco (Figura 4B). A área para antissepsia e paramentação da equipe se encontrava entre o vestiário e as salas (Figura 4C).

As quatro salas do bloco cirúrgico de rotina eram compostas por mesas cirúrgicas com pedal, foco de luz, colchões de aquecimento, mesa para os instrumentais, aparelhos de anestesia inalatória e monitores multiparamétricos (Figura 4D). Uma das salas possuía também microscópio cirúrgico utilizado para as cirurgias oftálmicas.



FIGURA 4 - Comunicação com o interior do bloco cirúrgico para passagem dos pacientes (A), vestiário para entrar no bloco (B), área para antissepsia e paramentação (C) e da sala cirúrgica (D).

2.2.1 Serviços Prestados

Ao chegar no hospital para atendimento, o proprietário fazia a ficha de cadastro na recepção e era gerado um número para cada animal. Posteriormente, era realizada a triagem por um residente na escala do dia, onde era basicamente questionado o motivo da consulta e queixa principal. O residente então direcionava o caso para a clínica médica ou cirúrgica. Se necessário, a clínica médica marcava consulta com as especialidades mencionadas anteriormente. Os proprietários também tinham a opção de agendar consulta com as especialidades sem passar pelo primeiro atendimento na clínica geral.

Após o primeiro atendimento, sempre se preconizava coletar exame para hemograma e perfil bioquímico sérico e se necessário, solicitar eletrocardiograma em animais com alguma suspeita de alterações cardíacas e/ou exames de imagens pré-cirúrgicos.

Dependendo do caso o animal ficava internado ou voltava no dia marcado para o procedimento. O paciente era encaminhado para a sala do pré/pós-operatório, onde eram feitas a medicação pré-anestésica, acesso intravenoso com cateter e tricotomia da área que seria abordada. Após, era passado para a parte interna do bloco cirúrgico e encaminhado para a sala agendada.

No setor de clínica cirúrgica de pequenos animais haviam no total 10 residentes atuantes na rotina do hospital, que revezavam nos atendimentos e no bloco cirúrgico, e quatro docentes que orientavam nos procedimentos que fossem necessários. Os pós-graduandos de mestrado também participavam em cirurgias de rotina que fossem da área de estudo. Além destes, haviam cinco técnicos responsáveis pela limpeza e organização dos materiais do bloco cirúrgico e três estagiários curriculares da clínica cirúrgica.

Posteriormente ao procedimento, o animal retornava e permanecia na sala de pós-operatório para monitoração até a recuperação anestésica e o horário da alta, se fosse embora no mesmo dia. Se não, era encaminhado para o setor da internação de cães ou de gatos. À noite, finais de semana e feriados sempre havia quatro residentes da área de pequenos animais para o cuidado com os internados.

2.3 Rotina de atividades durante o estágio na Clínica Cirúrgica Dr. Guilherme Savassi, Belo Horizonte/MG

As atividades realizadas no período relativo ao estágio curricular na clínica cirúrgica Dr. Guilherme Savassi compreenderam basicamente o acompanhamento e auxílio na rotina de consultas, cirurgias, realização de exames de imagem, preparação pré-cirúrgica e internação de pequenos animais.

Anteriormente às consultas, os estagiários recebiam a ficha do paciente na recepção, o pesavam e o direcionavam ao consultório. Durante a consulta, auxiliavam na contenção do animal e acompanhavam a mesma. Não era permitido realizar anamnese, sendo este um ponto negativo atribuído ao local de estágio.

Era possível entrar dois estagiários curriculares por vez no bloco cirúrgico, seguindo uma escala de revezamento. Além disso, quando um auxiliava o cirurgião, o outro atuava como volante, expondo os materiais de forma asséptica e realizando o posicionamento e antisepsia do paciente. Ao final dos procedimentos cirúrgicos, encaminhavam-se os materiais utilizados para a sala de esterilização.

Quando não estavam acontecendo cirurgias e/ou consultas, contribuía-se com os afazeres na internação, os quais podiam compreender a limpeza de feridas cirúrgicas, troca de curativos, monitoramento durante a recuperação pós-cirúrgica e de pacientes críticos, administração de medicamentos e aferição dos parâmetros vitais dos internados três vezes ao dia; estes achados eram anotados na ficha de internação do paciente e incluíam aferição da frequência cardíaca, frequência respiratória, temperatura retal, avaliação de linfonodos, coloração das mucosas e tempo de perfusão capilar.

Cada internado possuía uma pasta própria identificada contendo ficha de prescrições de medicações incluindo os horários, vias e doses. Portanto, nos momentos das medicações, era possível ir à farmácia preparar as mesmas e posteriormente aplicá-las, sempre com supervisão.

Na troca de plantão, havia a passagem do relatório das informações mais importantes dos internados. Essa troca de informações foi útil para enfatizar o quanto a observação de detalhes nos internados pode influenciar na adequação de protocolos de tratamento e ser de relevância para a melhora do paciente.

Em horários de menor movimento, diversas vezes aconteciam discussões dos casos entre os médicos veterinários e os estagiários. Nestes momentos, era possível elucidar dúvidas com maiores detalhes e realizar interpretação de resultados de exames de sangue e de

imagem. Também eram sugeridas algumas atividades e exercícios, como leitura de artigos e cálculos de medicamentos, os quais eram corrigidos posteriormente.

Todos os médicos veterinários da clínica eram receptivos e dispostos à retirada de dúvidas dos casos e explanação de assuntos relacionados à medicina veterinária. Este foi um ponto muito positivo do local de estágio, porque sempre desafiava o estudo e aprendizagem, além de poder obter melhor entendimento dos casos acompanhados.

Além das atividades descritas, foi oportunizado exercitar algumas técnicas em cadáveres, como: orquiectomia pré-escrotal, colocação de sonda intratorácica, cistocentese e pericardiocentese. Desta forma, contribuiu-se positivamente para o aprendizado e experiência prática durante o estágio.

2.4 Rotina de atividades durante o estágio no Hospital de Clínicas Veterinárias da UFRGS, Porto Alegre/RS

As atividades realizadas no período relativo ao estágio curricular no Hospital de Clínicas Veterinárias da UFRGS compreenderam basicamente o acompanhamento e auxílio na rotina de consultas, cirurgias, preparação pré-cirúrgica e internação de pequenos animais.

Os estagiários curriculares da clínica cirúrgica eram organizados em forma de rodízio, seguindo uma escala de acompanhamento em diferentes setores, incluindo: atendimento da clínica cirúrgica quatro horas por semana, auxílio na internação de cães quatro horas por semana e o restante da carga horária no acompanhamento dos procedimentos realizados no bloco cirúrgico.

Na rotina dos atendimentos, era possível realizar a anamnese, exame físico, contenção do animal, aplicação de medicamentos, prescrição de receitas, preenchimento de requisições de exames de sangue, citologia e de imagem. Também se auxiliava em coleta de materiais biológicos e na realização de exames de imagem com ultrassom. Além disso, foi acompanhado um caso que resultou em eutanásia de um canino.

Na rotina dos tratamentos de cães, para cada internado havia uma pasta identificada contendo as informações do caso e prescrições de medicamentos com doses, vias e horários e/ou limpeza e troca de curativos. Eram avaliados os parâmetros vitais de todos os animais internados no mínimo três vezes ao dia, incluindo: frequência cardíaca, frequência

respiratória, coloração das mucosas, tempo de perfusão capilar, avaliação de linfonodos, temperatura retal e glicemia, quando necessário.

Após avaliação dos parâmetros vitais, poderiam ser administrados os medicamentos prescritos para aquele horário. Os estagiários preparavam os medicamentos que permaneciam na internação ou retiravam os mesmos na farmácia quando não constavam no local. Além disso, auxiliavam na higiene dos animais quando necessário, na limpeza de feridas, troca de curativos e contenção dos pacientes.

Durante os turnos no bloco cirúrgico, os estagiários não paramentados auxiliavam no posicionamento, antisepsia prévia do animal e atuavam como volantes durante a cirurgia. Também se auxiliava o anestesista quando necessário, preparando medicamentos, monitorando o paciente e posicionando o mesmo para intubação orotraqueal ou realizando a mesma, sob orientação.

Quando paramentados, atuava-se como instrumentador, auxiliar do cirurgião ou cirurgião, sendo o último em procedimentos menos complexos e de pacientes estáveis. Foi possível também auxiliar na reanimação e cuidados com neonatos em casos de distocias, com filhotes viáveis. Os estagiários ficavam encarregados de secar, aquecer e realizar aspiração das secreções que obstruíam o sistema respiratório dos filhotes.

Todas as atividades realizadas eram supervisionadas e orientadas pelos residentes, os quais eram receptivos, dispostos a ensinar e contribuíram positivamente para a experiência e conhecimentos teórico-práticos adquiridos durante o ECSMV, otimizando o local para estágio curricular.

2.5 Casos acompanhados durante o período do estágio na Clínica Cirúrgica Dr. Guilherme Savassi, Belo Horizonte/MG

Durante o período do ECSMV na Clínica Cirúrgica Dr. Guilherme Savassi foram acompanhados 73 procedimentos cirúrgicos, sendo 64 caninos e nove felinos e 14 casos clínicos, sendo 10 caninos e quatro felinos. No total foram acompanhados 87 casos (Tabela 1). Não foram contabilizados retornos apenas para avaliação da ferida cirúrgica, troca de curativos e/ou retirada de pontos.

TABELA 1 - Número (n) e porcentagem (%) de casos clínicos e cirúrgicos acompanhados distribuídos nas espécies canina e felina, durante o ECSMV na Clínica Cirúrgica Dr. Guilherme Savassi.

	Caninos	Felinos	Total (n)	Total (%)
Casos clínicos	10	4	14	16,09
Casos cirúrgicos	64	9	73	83,91
Total	74	13	87	100

Nota-se diferença entre o número de casos clínicos e cirúrgicos acompanhados, sendo o último bem maior. O fato deve-se ao caráter de especialização da unidade, onde a maioria dos atendimentos eram encaminhamentos para resolução cirúrgica, por parte de médicos veterinários da região.

Além disso, o número de caninos atendidos também sobrepõe em grande escala o número de felinos. Esta diferença pode ser explicada pela população de animais de estimação caninos ainda ser maior do que a de felinos no território brasileiro como um todo.

A tabela 2 ilustra os diagnósticos obtidos apenas nos casos clínicos acompanhados. Por ter sido um pequeno número no total, a tabela inclui todos os casos, não havendo agrupamentos por sistema acometido. Os casos estão listados em ordem decrescente e distribuídos por espécie.

TABELA 2 - Número (n) e porcentagem (%) de diagnósticos clínicos acompanhados em ordem decrescente distribuídos nas espécies canina e felina, durante o ECSMV na Clínica Cirúrgica Dr. Guilherme Savassi.

Diagnóstico	Canino	Felino	Total (n)	Total (%)
Tromboembolismo arterial	0	3	3	21,42
Displasia coxofemoral	3	0	3	21,42
Úlcera de córnea	2	0	2	14,28
Luxação traumática de fêmur	1	0	1	7,14
Contusão muscular	0	1	1	7,14
Vaginite	1	0	1	7,14
Hipertensão ocular	1	0	1	7,14
Síndrome do vômito bilioso	1	0	1	7,14
Intoxicação alimentar	1	0	1	7,14
Total	10	4	14	100%

Nos casos de tromboembolismo arterial, percebe-se que todos foram em felinos, pois é uma doença que acomete mais esta espécie. Na tabela constam três casos clínicos, porém um

teve resolução apenas clínica e dois casos tiveram intervenção cirúrgica imediata. Estas cirurgias não foram acompanhadas, devido à escala de rotação de estagiários no bloco cirúrgico. Porém, foi possível acompanhar a evolução do quadro pós-operatório de ambos, até a alta. Estes pacientes tinham o mesmo histórico de paresia súbita dos membros pélvicos, sem evidência de trauma. Foram atendidos primeiramente por outros profissionais que ao chegarem na suspeita deste diagnóstico, encaminharam para a clínica com urgência, pois o local era conhecido pela disponibilidade de realizar microcirurgia.

Alguns outros procedimentos considerados de relevância foram acompanhados, mas não estão nas tabelas, destacando-se: transfusões sanguíneas em cães e redução fechada de luxação da articulação coxofemoral em um canino.

Com relação aos casos cirúrgicos, estes estão distribuídos em tabelas de acordo com o sistema orgânico acometido, espécie, número (n), porcentagem (%) e em ordem decrescente (Tabela 3). Posteriormente, os casos serão classificados por técnicas cirúrgicas realizadas em cada sistema orgânico e por espécie em ordem decrescente.

TABELA 3 - Número (n) e porcentagem (%) de casos cirúrgicos por sistema orgânico acometido e distribuídos em ordem decrescente nas espécies canina e felina, acompanhados durante o ECSMV na Clínica Cirúrgica Dr. Guilherme Savassi.

Sistemas	Canino	Felino	Total (n)	Total (%)
Genitourinário	22	3	25	35
Tegumentar	17	1	18	25
Digestório	12	2	14	19,44
Musculoesquelético	6	3	9	12,5
Respiratório	6	0	6	8,33
Total	63	9	72	100

A maioria dos procedimentos cirúrgicos concentrou-se no sistema genitourinário (Tabela 3). Esse número pode ser explicado por ser esta a principal área de especialização do supervisor de estágio, conseqüentemente muitos encaminhamentos relacionados são efetuados à clínica. Nota-se também a diferença da casuística entre cães e gatos, sendo o primeiro bem maior.

O procedimento mais realizado no sistema genitourinário (Tabela 4) foi o de orquiectomia, sendo cinco em cães, realizando-se a técnica de orquiectomia pré-escrotal e uma em um gato, realizando-se a orquiectomia escrotal. Seguido de ovariectomia terapêutica, por diagnóstico de piometra em cinco cadelas.

TABELA 4 - Número (n) e porcentagem (%) de técnicas cirúrgicas relacionados ao sistema genitourinário e distribuídos em ordem decrescente nas espécies canina e felina, acompanhados durante o ECSMV na Clínica Cirúrgica Dr. Guilherme Savassi.

Técnica Cirúrgica	Canino	Felino	Total (n)	Total (%)
Orquiectomia eletiva	5	1	6	24
Ovariectomia terapêutica	5	0	5	20
Ovariectomia eletiva	4	0	4	16
Cistotomia	3	0	3	12
Mastectomia	2	0	2	8
Retirada de duplo J por cistotomia	1	0	1	4
Uretrotomia	1	0	1	4
Ablação escrotal	1	0	1	4
Ureterolitotomia	0	1	1	4
Ureterostomia perineal	0	1	1	4
Total	22	3	25	100

O segundo sistema orgânico com procedimentos mais acompanhados foi o Tegumentar (Tabela 5). O procedimento mais realizado foram as nodulectomias cutâneas, todos os nódulos retirados foram enviados para exame histopatológico e os resultados foram de lipoma ou cisto sebáceo.

TABELA 5 - Número (n) e porcentagem (%) de técnicas cirúrgicas relacionados ao sistema tegumentar e distribuídos em ordem decrescente nas espécies canina e felina, acompanhados durante o ECSMV na Clínica Cirúrgica Dr. Guilherme Savassi.

Técnica Cirúrgica	Canino	Felino	Total (n)	Total (%)
Nodulectomia cutânea	9	0	9	50
Correção de ototomato	4	0	4	22,22
Excisão neoplásica em conduto auditivo	1	1	2	11,11
Conchectomia parcial	1	0	1	5,55
Rinoplastia	1	0	1	5,55
Biópsia no focinho	1	0	1	5,55
Total	17	1	18	100

Sobre o sistema musculoesquelético (Tabela 6) a técnica de sutura fabelotibial foi realizada em um caso de ruptura de ligamento cruzado cranial do joelho esquerdo de um canino, fêmea, da raça Beagle. A colocefalectomia foi um procedimento realizado em um canino que possuía displasia coxofemoral em estado avançado e, em um felino filhote, que havia sofrido fratura do acetábulo por trauma.

TABELA 6 - Número (n) e porcentagem (%) de técnicas cirúrgicas relacionados ao sistema musculoesquelético e distribuídos em ordem decrescente nas espécies canina e felina, acompanhados durante o ECSMV na Clínica Cirúrgica Dr. Guilherme Savassi.

Técnica Cirúrgica	Canino	Felino	Total (n)	Total (%)
Colocefalectomia	1	1	2	22,22
Osteossíntese de Tíbia	1	1	2	22, 22
Amputação de Membro Pélvico	1	0	1	11, 11
Sutura fabelotibial	1	0	1	11,11
Osteossíntese de Fêmur	0	1	1	11,11
Osteossíntese de mandíbula	1	0	1	11,11
Herniorrafia umbilical	1	0	1	11,11
Total	6	3	9	100

Entre as técnicas realizadas no sistema digestório (Tabela 7), prevaleceu o procedimento de tratamento periodontal, incluindo remoção de cálculos dentários e exodontia dos dentes inviáveis em quatro caninos. Em três caninos não foi necessário realizar exodontia, apenas remoção de cálculos dentários.

TABELA 7 - Número (n) e porcentagem (%) de técnicas cirúrgicas relacionados ao sistema digestório e distribuídos em ordem decrescente nas espécies canina e felina, acompanhados durante o ECSMV na Clínica Cirúrgica Dr. Guilherme Savassi.

Técnica Cirúrgica	Canino	Felino	Total (n)	Total (%)
Tratamento periodontal	7	0	7	50
Esofagostomia	1	1	2	14,28
Correção de fenda palatina	0	1	1	7,14
Ressecção de divertículo retal	1	0	1	7,14
Excisão das glândulas salivares mandibulares e sublinguais	1	0	1	7,14
Biópsia intestinal por colonoscopia	1	0	1	7,14
Excisão neoplásica em palato mole	1	0	1	7,14
Total	12	2	14	100

Sobre o sistema respiratório (Tabela 8), a correção de colapso traqueal foi realizada em um cão da raça Yorkshire com a técnica de implantação de prótese extraluminal na transição cervico-torácica. No pós-operatório imediato foi submetido a intubação oro-traquel novamente, pois apresentou intensa dispneia e mucosas cianóticas ao recuperar da anestesia. Permaneceu em coma induzido até recuperação. Ao final do dia seguinte estava ativo, se alimentando e respirando normalmente.

TABELA 8 - Número (n) e porcentagem (%) de técnicas cirúrgicas relacionados ao sistema respiratório e distribuídos em ordem decrescente nas espécies canina e felina, acompanhados durante o ECSMV na Clínica Cirúrgica Dr. Guilherme Savassi.

Técnica Cirúrgica	Canino	Felino	Total (n)	Total (%)
Lateralização da aritenóide	2	0	2	33,36
Traqueostomia	2	0	2	33,36
Correção de colapso traqueal	1	0	1	16,66
Excisão neoplásica em septo nasal	1	0	1	16,66
Total	6	0	6	100

No sistema nervoso, a única técnica acompanhada foi a de laminectomia dorsal realizada entre as vértebras torácicas 11 e 12, em uma Poodle de três anos de idade com histórico de paraplegia há cinco dias dos membros pélvicos. Ao exame neurológico, constatou-se presença de dor superficial e profunda diminuídas, além de reflexo de retirada e sensibilidade de pânículo normais. A principal suspeita diagnóstica era doença do disco intervertebral. No dia da alta e até o final do estágio ainda não haviam retornado os movimentos dos membros pélvicos.

2.6 Casos acompanhados durante o período do estágio no Hospital de Clínicas Veterinárias da UFRGS, Porto Alegre/RS

Durante o período no Hospital de Clínicas Veterinárias da UFRGS foram acompanhados 71 procedimentos cirúrgicos, sendo 57 caninos e 14 felinos e 11 casos atendidos na clínica cirúrgica, sendo 11 caninos. No total, foram acompanhados 82 casos

(Tabela 9). Não foram contabilizados retornos apenas para avaliação da ferida cirúrgica, troca de curativos e/ou retirada de pontos.

TABELA 9 - Número (n) e porcentagem (%) de casos da clínica cirúrgica e procedimentos cirúrgicos distribuídos nas espécies canina e felina, acompanhados durante o ECSMV no Hospital de Clínicas Veterinárias (HCV/UFRGS).

	Canino	Felino	Total (n)	Total (%)
Clínica Cirúrgica	11	0	11	13,41
Procedimentos cirúrgicos	57	14	71	86,59
Total	68	14	82	100%

Pode-se notar grande discrepância entre o número de casos atendidos da clínica cirúrgica e procedimentos cirúrgicos acompanhados, sendo o segundo em maior quantidade. Isso se deveu à escala proposta, que possuía a maioria dos turnos no acompanhamento da rotina do bloco cirúrgico do hospital.

O número de procedimentos cirúrgicos realizados em caninos também se sobrepõe o de felinos, o que pode ser explicado pela população de animais de estimação caninos ainda ser maior do que a de felinos, sendo este fato também visualizado no primeiro local de estágio. Além disso, não houve nenhum atendimento na clínica cirúrgica de felinos, pois havia um setor separado para atendimento desta espécie, o qual não foi acompanhado.

Os diagnósticos obtidos nos atendimentos da clínica cirúrgica não foram dispostos em sistemas orgânicos por serem em baixo número (Tabela 10). As afecções mais frequentes foram tumor de mama e presença de nódulos cutâneos, estes casos foram agendados para resolução cirúrgica, posteriormente ao recebimento dos resultados de exame de sangue. Os casos de distocia, piometra e prolapso uterino foram encaminhados no mesmo dia para o bloco cirúrgico como emergências. Todos os casos aconteceram em caninos.

TABELA 10 - Número (n) e porcentagem (%) de diagnósticos nos atendimentos da clínica cirúrgica acompanhados em ordem decrescente distribuídos nas espécies canina e felina, durante o ECSMV no Hospital de Clínicas Veterinárias (HCV/UFRGS).

Diagnóstico	Canino	Felino	Total n	Total %
Tumor de mama	3	0	3	27,27
Presença de nódulos cutâneos	3	0	3	27,27
Distocia	2	0	2	18,18
Piometra	2	0	2	18,18
Prolapso uterino	1	0	1	9,09
Total	11	0	11	100%

Com relação aos procedimentos cirúrgicos, esses estão distribuídos em tabelas de acordo com o sistema orgânico acometido, espécie, número (n), percentagem (%) e em ordem decrescente (Tabela 11). Posteriormente, os casos serão classificados por técnicas cirúrgicas realizadas em cada sistema orgânico e por espécie em ordem decrescente.

TABELA 11 - Número (n) e percentagem (%) de casos cirúrgicos por sistema orgânico acometido e distribuídos em ordem decrescente nas espécies canina e felina, acompanhados durante o ECSMV no Hospital de Clínicas Veterinárias (HCV/UFRGS).

Sistemas	Canino	Felino	Total (n)	Total (%)
Genitourinário	26	8	34	50
Musculoesquelético	13	2	15	22,07
Tegumentar	12	2	14	20,58
Digestório	3	2	5	7,35
Total	54	14	68	100

Dentre os sistemas orgânicos acompanhados nos procedimentos cirúrgicos, o genitourinário foi o que obteve maior casuística, compreendendo 50% do total. Esse número pode ser explicado pelo interesse pessoal no acompanhamento dos procedimentos cirúrgicos deste sistema e pela alta casuística deste tipo de afecções que chegam no HCV/UFRGS (Tabela 11).

A maioria das técnicas realizadas em relação ao sistema genitourinário (Tabela 12) foram as ovariohisterectomias terapêuticas, efetuadas nos casos de distocias, piometras e em um caso de prolapso uterino em cadela. Em seguida, as mactectomias também foram muito frequentes devido ao alto índice de diagnóstico de tumor de mama em cadelas.

TABELA 12 - Número (n) e percentagem (%) de técnicas cirúrgicas relacionadas ao sistema genitourinário e distribuídos em ordem decrescente nas espécies canina e felina, acompanhados durante o ECSMV no Hospital de Clínicas Veterinárias (HCV/UFRGS).

Técnica	Canino	Felino	Total (n)	Total %
OSH terapêutica	9	1	10	29,42
Mastectomia	7	1	8	23,53
OSH eletiva	6	2	8	23,53
Orquiectomia eletiva	4	2	6	17,64
Cistotomia	0	1	1	2,94
Ureterotomia	0	1	1	2,95
Total	26	8	34	100

As afecções do sistema Musculoesquelético (Tabela 13) também foram numericamente relevantes. A técnica cirúrgica acompanhada com maior frequência foi a sutura fabelotibial, realizada em três casos de ruptura de ligamento cruzado cranial no joelho de cães. A segunda técnica mais realizada foi a denervação acetabular bilateral em canino da raça labrador retriever com diagnóstico de displasia coxofemoral, por apresentar dor e claudicação de ambos os membros pélvicos.

TABELA 13 - Número (n) e porcentagem (%) de técnicas cirúrgicas relacionados ao sistema musculoesquelético e distribuídos em ordem decrescente nas espécies canina e felina, acompanhados durante o ECSMV no Hospital de Clínicas Veterinárias (HCV/UFRGS).

Técnica	Canino	Felino	Total (n)	Total %
Sutura fabelotibial	3	0	3	20
Denervação acetabular	2	0	2	13,3
Biópsia de massa em região axilar	1	0	1	6,67
Excisão de neoplasia em membro torácico	1	0	1	6,67
Excisão de neoplasia em membro pélvico	1	0	1	6,67
Colocefalectomia	1	0	1	6,67
Artrodese temporária da articulação radiocarpal	1	0	1	6,67
Artrodese temporária da articulação tibiotársica	0	1	1	6,67
Herniorrafia umbilical	0	1	1	6,67
Herniorrafia inguinal	1	0	1	6,67
Herniorrafia perineal	1	0	1	6,67
Mandibulectomia rostral	1	0	1	6,66
Total	13	2	15	100

O terceiro sistema orgânico mais acometido foi o tegumentar, sendo os procedimentos de nodulectomias cutâneas em caninos mais realizados (Tabela 14). Em todos os casos, eram realizados exame de citologia pré-operatória. Posteriormente ao procedimento cirúrgico, todos os nódulos eram enviados para o laboratório de patologia do HCV para realização de exame histopatológico, exceto em casos de envio não autorizado pelo tutor do animal.

TABELA 14 - Número (n) e porcentagem (%) de técnicas cirúrgicas relacionados ao sistema tegumentar e distribuídos em ordem decrescente nas espécies canina e felina, acompanhados durante o ECSMV no Hospital de Clínicas Veterinárias (HCV/UFRGS).

Técnica	Canino	Felino	Total (n)	Total %
Nodulectomia cutânea	10	1	11	78,57
Debridamento e sutura de ferida	2	1	3	21,43
Total	12	2	14	100

Sobre o sistema digestório, as técnicas mais acompanhadas foram as esofagostomias. Uma delas foi realizada em canino apresentando anorexia e emagrecimento progressivo sem causa definida até o momento. A segunda técnica de esofagostomia foi realizada em felino no qual foi submetido também à correção de fenda palatina adquirida. Essa correção teve por objetivo aproximar as bordas do defeito com sutura de pontos isolados simples utilizando fio absorvível (Tabela 15).

TABELA 15 - Número (n) e porcentagem (%) de técnicas cirúrgicas relacionados ao sistema digestório e distribuídos em ordem decrescente nas espécies canina e felina, acompanhados durante o ECSMV no Hospital de Clínicas Veterinárias (HCV/UFRGS).

Técnica	Canino	Felino	Total (n)	Total %
Esofagostomia	1	1	2	40
Correção de fenda palatina	0	1	1	20
Gastrectomia parcial	1	0	1	20
Gastropexia	1	0	1	20
Total	3	2	5	100

Relacionado ao sistema linfático, foi acompanhado um procedimento de esplenectomia no mesmo caso de dilatação vólculo gástrica em um canino, o qual será relatado posteriormente. Sobre o sistema oftalmológico, foram acompanhados dois procedimentos de enucleação transconjuntival em dois caninos.

3 DISCUSSÃO

3.1 Ureterolitotomia unilateral em felino

A definição de urolitíase refere-se à presença de cálculos urinários/ urólitos em um órgão do sistema urinário (rim, ureteres, vesícula urinária e/ou uretra). A condição de possuir cálculo renal chama-se nefrolitíase e ureteral, ureterolitíase. A ureterolitotomia é a remoção de um ou mais urólito(s) no ureter, direito e/ou esquerdo, por incisão denominada ureterotomia (MACPHAIL, 2014).

Os ureteres encontram-se no espaço retroperitoneal fazendo o carreamento da urina da pélvis renal à bexiga, por contrações peristálticas coordenadas (BIRCHARD; SHERDING, 2008). O suprimento sanguíneo provem da artéria ureteral cranial (vinda da artéria renal) e da artéria ureteral caudal (vinda da artéria prostática ou vaginal) (MACPHAIL, 2014). No gato adulto, o diâmetro interno normal do ureter é de, aproximadamente, 0,4 mm (SLATTER, 2003). Várias condições podem impedir o fluxo urinário ureteral, destacando-se a deposição de urólitos no órgão (BERENT, 2011).

Os urólitos são concreções compostas por cristaloides e matriz orgânica. Diversos fatores podem estar associados à sua formação, entre eles infecções do trato urinário, condições idiopáticas, metabólicas e alimentares (BIRCHARD; SHERDING, 2008). Outras causas como plugues de tecidos moles, debris inflamatórios em casos de pielonefrite e a urolitíase crônica do trato urinário superior causando estenose luminal e recorrências também são fatores associados (NELSON & COUTO, 1998).

Sabe-se que os ureteres podem se dilatar em até 17 vezes sobre o seu diâmetro no momento da diurese ou em casos de obstrução (BIRCHARD; SHERDING, 2008). A obstrução completa ou parcial grave de ambos os ureteres causam azotemia pós-renal e uremia, que pode ser fatal se não corrigida dentro de três a seis dias. A dilatação progressiva do trato urinário superior, proximalmente ao local da obstrução, resulta em hidronefrose, lesão ao parênquima renal e perda da função renal (SLATTER, 2003).

Embora os caninos apresentem o quadro de urolitíase mais frequentemente no sistema urinário inferior (vesícula urinária e uretra), nos felinos há maior frequência no sistema

urinário superior (rins e ureteres), sendo que destes, os nefrólitos e ureterólitos de oxalato de cálcio são os tipos mais comuns (ALMEIDA, 2018).

O presente relato detalha um caso de remoção de um urólito no ureter direito de um felino.

3.1.1 Relato de Caso

Um felino de nome “Luan”, macho, não castrado, sem raça definida, de 11 anos, pesando 4,1 kg, foi encaminhado para a Clínica Cirúrgica de cães e gatos Dr. Guilherme Savassi com suspeita de urolitíase.

Durante a consulta, a principal queixa foi de emagrecimento progressivo, prostração, disúria e diminuição de ingestão alimentar e hídrica há duas semanas. A vacinação e vermífugação estavam feitas, era negativo para FIV e FELV e convivia com um contactante felino assintomático. A alimentação era constituída somente de ração seca misturada com porções de ração molhada de sachês, e água à vontade.

Ao exame físico, os parâmetros vitais do animal se encontravam dentro da normalidade. Estado físico geral bom e alerta, hidratado, mucosas normocoradas e tempo de perfusão capilar de dois segundos, linfonodos mandibulares, cervicais superficiais e poplíteos sem alterações, frequência cardíaca de 160 bpm, frequência respiratória 20 mrpm e temperatura um pouco abaixo do parâmetro normal, de 37,2 °C. Na palpação abdominal, houve discreta reação de desconforto na região do rim direito.

Nos exames complementares, segundo os resultados pelo Laboratório Veterinário “TECSA”, não houve alterações no eritrograma e leucograma. Na urinálise o ph da urina se encontrava em 5 (5,5-7,0), densidade 1,022 (1,008 – 1,035), relação creatinina/proteína urinária de 0,1281 (não proteinúrico até 0,2) e ausência de hemácias, cristais e flora bacteriana, não havendo indício de infecção urinária concomitante.

No perfil bioquímico sérico haviam algumas alterações: Ureia: 111 mg/dL (30 a 68 mg/dL); Creatinina: 3,68 mg/dL (0,8 a 1,8 mg/dL); ALT (TGP): 79 UI/L (1 a 64 UI/L); FA: 60 UI/L (2,2 a 3,7 UI/L) e Cálcio: 11,6 mg/dL (6,2 a 10,2 mg/dL).

Segundo as informações do laudo ultrassonográfico por um centro de diagnóstico por imagem terceirizado, ambos os rins possuíam um cálculo cada, apresentavam moderada dilatação da pelve renal e discreta perda da definição córtico medular. Também, havia a

possibilidade de existência de cálculo caudalmente à porção dilatada visualizada do ureter direito. A decisão de realizar nefrotomia bilateral era de grande risco para o paciente. Por isso, foi optado apenas pela retirada do cálculo do ureter direito, devido à presença de hidronefrose.

No dia seguinte, a medicação pré-anestésica foi realizada com aplicação de morfina intramuscular, na dose de 0,3 mg/kg. Na indução foi utilizado propofol intravenoso na dose de 4 mg/kg. O animal foi intubado com sonda orotraqueal número 4.0. A manutenção anestésica foi realizada com isoflurano e infusão contínua de fentanil 0,4 mg/kg, lidocaína 0,01 mg/kg e cetamina 1 mg/kg, além de fluidoterapia com solução de cloreto de sódio a 0,9% com manutenção de 60 ml/kg/dia.

O paciente foi posicionado em decúbito dorsal e realizada tricotomia ampla da região abdominal, compreendendo a região caudal ao processo xifoide até a região do púbis e lateral às costelas. Na antisepsia abdominal foram utilizados álcool e solução de Clorexidine.

Os panos de campo foram posicionados e fixados com quatro pinças Backaus. Realizou-se incisão magistral craniocaudal longitudinal mediana, pré-umbilical. O subcutâneo foi dissecado com uma tesoura de Mayo e visualizado a linha alba. Foram colocadas uma pinça de Allis de cada lado da parede muscular do abdômen e as mesmas elevadas, para realização de incisão de bisturi do tipo punção na linha alba.

Com a tesoura de Mayo, avaliou-se caudocranialmente a possibilidade de aderência na parede muscular por algum órgão. Certificando-se desta ausência, prosseguiu-se com a incisão da linha alba com a tesoura de Mayo, expondo a cavidade abdominal.

Um afastador Finochietto foi colocado para melhor visualização. As alças intestinais foram lateralizadas para o lado esquerdo e visualizou-se o rim direito (Figura 5A), recoberto por gordura extracapsular e aparentemente saudável.

Os demais órgãos da cavidade abdominal foram visualizados e então o microscópio cirúrgico foi posicionado para o cirurgião, que o utilizou para todo o processo de dissecação da gordura periureteral para isolamento e melhor exposição do ureter, bem como para a diérese e síntese do mesmo.

Foi feita uma pequena incisão longitudinal no terço médio do ureter, caudalmente à dilatação, local onde se encontrava a obstrução causada pelo urólito. O cálculo, que possuía 1 milímetro (Figura 5B), foi removido do lúmen do ureter com uma pinça de dissecação oftálmica e apresentava coloração amarronzada.

Em seguida, utilizando uma pinça de dissecação sem dente, porta agulhas oftalmológicas e com auxílio do microscópio cirúrgico realizou-se a síntese do ureter. A

sutura foi feita longitudinalmente com oito pontos do tipo isolado simples, utilizando fio não absorvível nylon 8,0 (Figura 5C).

A cavidade abdominal foi lavada com solução fisiológica aquecida, as vísceras foram reposicionadas e iniciou-se a síntese da cavidade abdominal. Na linha alba, foi utilizado fio poliglecaprone absorvível nº 3,0 com padrão de sutura contínuo simples. O mesmo foi feito no subcutâneo. A pele foi suturada com fio nylon 3,0 em suturas isoladas simples (Figura 5D).

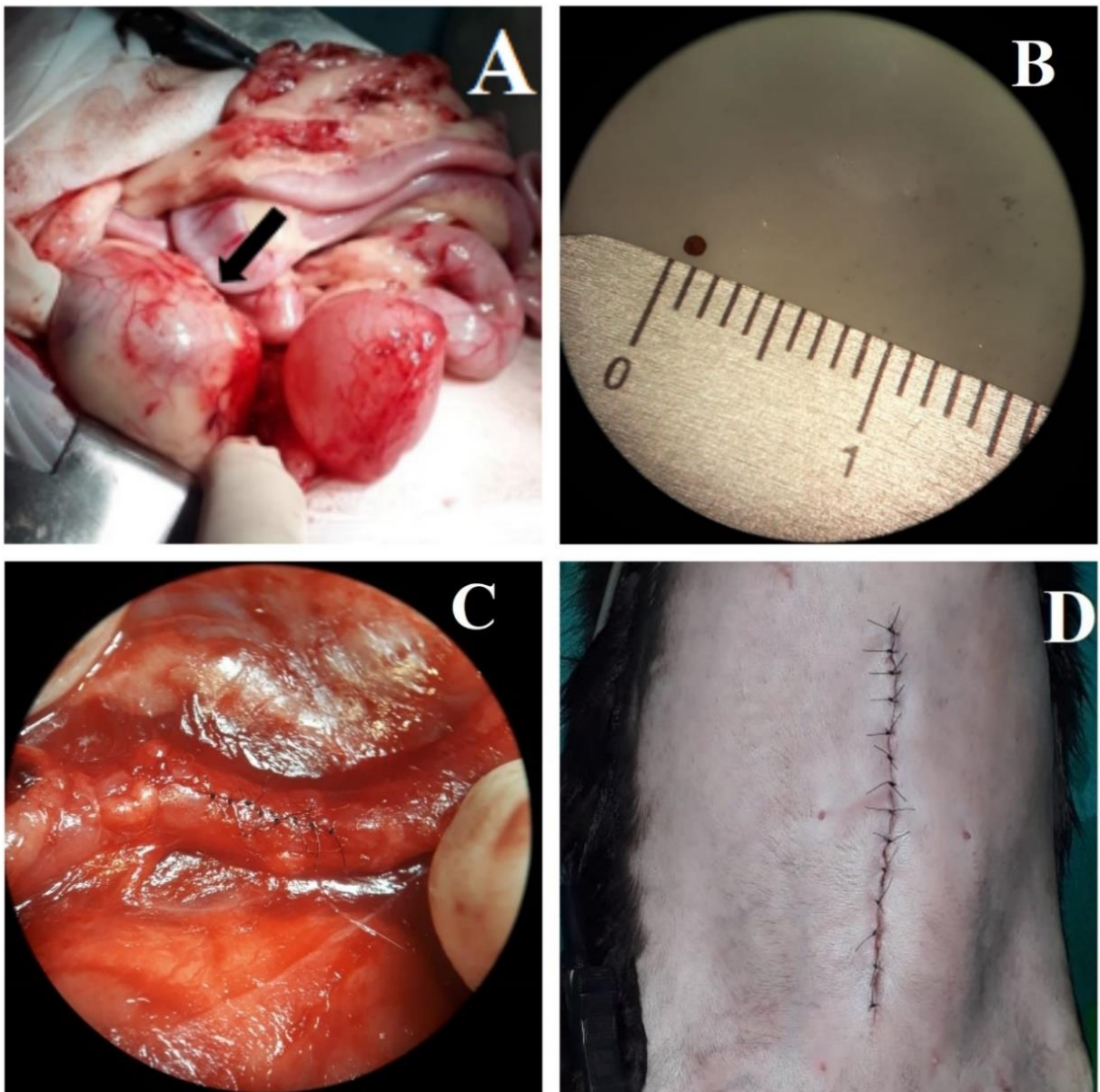


FIGURA 5 - Cavidade abdominal do felino com enfoque no rim direito (A), do urólito medindo 1 mm (B), da síntese do ureter direito (C) e da síntese da incisão abdominal (C).

No pós-cirúrgico imediato, foram aplicados dipirona IV na dose de 25 mg/kg e ceftriaxona IV na dose de 30 mg/kg. Além disso, foram prescritos amoxicilina e clavulanato IV 15 mg/kg durante sete dias BID, dipirona IV 12 mg/kg durante cinco dias SID, tramadol SC 4 mg/kg durante cinco dias QID e ondansetrona IV 0,2 mg/kg durante cinco dias QID, além de fluidoterapia contínua com solução de cloreto de sódio a 0,9% com manutenção de 60 ml/kg/dia.

No quinto dia de pós-operatório realizou-se coleta de sangue para hemograma e perfil bioquímico, os quais encontravam-se dentro dos valores de referência, exceto Creatinina: 2,17 mg/dL (valor de referência felino 0,80 a 1,80), porém já inferior do que estava no pré-operatório.

Também foi realizado ultrassom abdominal, onde foi possível visualizar os nefrólitos radiopacos, notando-se sombreamento acústico e leve distensão da pelve renal. A pelve renal direita neste exame, estava menos distendida do que no do pré-cirúrgico. Os ureteres não foram visualizados. Não havia presença de líquido livre ou outras alterações.

Com sete dias de pós-operatório, o paciente recebeu alta, com recomendações de uso contínuo de ração renal, além de cuidados como manter a hidratação do animal, deixar mais de uma vasilha de água potável em diferentes locais do seu ambiente, manter a caixa de areia sempre limpa, enriquecer o ambiente e evitar situações de estresse. Foram recomendadas avaliações periódicas de hemograma, urinálise e ultrassom abdominal.

Até o último dia do estágio, o paciente estava bem clinicamente e realizando acompanhamento e fluidoterapia subcutânea a cada 48 horas com a médica veterinária que havia o encaminhado para a clínica.

3.1.2 Discussão

Segundo Palm & Westropp (2011), durante os anos 80 e 90, era comum a identificação de cálculos de estruvita no trato urinário de felinos. Para reduzir essa ocorrência, os clínicos começaram a prescrever dietas acidificantes e com baixos teores de magnésio. Porém, essa medida também faz com que aconteça maior liberação de carbonato de cálcio dos ossos e hipercalcúria, aumentando a formação de urólitos de oxalato de cálcio.

O histórico clínico do animal em casos de obstrução varia dependendo se há infecção bacteriana do trato urinário inferior concomitante ou não. Os sinais clínicos mais comuns nos gatos com cálculo ureteral são inespecíficos, como por exemplo: anorexia, inapetência, vômito, perda de peso, poliúria e polidipsia. Outros sinais clínicos menos comuns podem incluir estrangúria, hematória, polaciúria e dor abdominal (MACPHAIL, 2014).

Estudos retrospectivos demonstraram que há maior ocorrência de cálculos com oxalato de cálcio em gatos machos, entre 7 e 11 anos de idade, castrados e das raças de pelo longo, Persa e Himalaya. Além disso, ainda estão sendo estudados se fatores como estresse ambiental e obesidade predispõe à urolitíase em felinos, como acontece em humanos (PALM; WESTROPP, 2011).

Em relação aos exames laboratoriais, o hemograma do paciente com ureterolitíase geralmente é normal. Pode haver leucocitose quando há infecção do trato urinário inferior concomitante. No perfil bioquímico sérico nota-se aumento da ureia e creatinina e pode haver hipercalcemia ou hipocalcemia e hiperfosfatemia. Na urinálise pode haver hematória, bacteriúria, piúria, cristalúria e ph alcalino ou ácido (BIRCHARD; SHERDING, 2008).

No caso relatado, não havia leucocitose, aumento de fósforo e indícios de infecção bacteriana na urinálise e/ou hematória, mas o ph da urina estava ácido e havia aumento de ureia e creatinina, indo de acordo com as informações relatadas pelo autor. Segundo Oliveira *et al.* (2015), a hipercalcemia é um fator de risco para a formação de urólitos de oxalato de cálcio, pois a presença destes vem sendo observada em até 35% dos gatos com hipercalcemia. Essa avaliação contribuiu para a hipótese de que o cálculo seria de oxalato de cálcio no presente relato, já que o cálcio estava elevado.

Como as causas da urolitíase diferem dependendo do tipo de composição, o envio para análise laboratorial deve ser realizado em todos os casos a fim de confirmar o tipo de cálculo e estabelecer o tratamento preventivo apropriado (PALM; WESTROPP, 2011). No caso relatado, não foi enviado para a análise por possuir diâmetro menor do que o necessário para o procedimento, segundo o laboratório contatado.

Porém, mesmo que não tenha sido enviado o cálculo para análise, esses outros indícios mencionados anteriormente podem indicar a ocorrência de cálculo de oxalato de cálcio, ao invés de estruvita. Além de incomum no trato urinário superior de felinos, a estruvita acontece em ambiente alcalino e geralmente, há infecção urinária associada (LULICH *et al.*, 2016), o que não vai de acordo com o caso relatado. Vale ressaltar que a avaliação do ph urinário só deve orientar recomendações, não sendo diagnóstico definitivo no tipo de urólito (DOWERS, 2012).

Os exames de radiologia, ultrassonografia, urografia excretora e tomografia computadorizada com intensificação por contraste confirmam e caracterizam o grau de hidronefrose e/ou hidroureter e a dilatação da pelve renal e/ou ureteral, proximal ao local da obstrução (SLATTER, 2003). Segundo Oliveira *et al.* (2015), a visualização de dilatação do ureter e o não acompanhamento da continuidade do mesmo, bem como sua inserção na bexiga, é imagem compatível com processo obstrutivo. Há relação das informações do laudo ultrassonográfico do presente relato com os autores.

Na radiografia abdominal, podem ser visualizados ureterólitos de oxalato de cálcio e de estruvita radiopacos, quando são maiores que 3 mm (CHEW, *et al.*, 2010). É interessante associar as técnicas de radiografia e de ultrassom abdominais para que haja 99% de sensibilidade no diagnóstico de ureterolitíase em gatos (OLIVEIRA, 2015). Com base nisso, se houvesse sido realizado radiografia abdominal no caso relatado, possivelmente o urólito não fosse visualizado, já que possuía apenas 1 mm. No caso relatado, a tomografia computadorizada com excreção de contraste e a ressonância magnética teriam sido úteis para confirmar e localizar precisamente o urólito (KYLES, 2008).

Com relação à terapia, pode-se tentar dissolução médica dos urólitos em pacientes estáveis com mínimo ou nenhuma lesão renal, na suspeita de cálculo de estruvita. Não há protocolo para dissolução de cálculos de oxalato de cálcio. A taxa de sobrevivência de 12 meses em um estudo com 52 gatos tratados clinicamente com obstrução ureteral foi de 66%, onde 32% destes não responderam ao tratamento e foram eutanasiados/morreram 1 mês após o diagnóstico (NELSON; COUTO, 1998).

Embora não existam estudos comprovando a eficácia da dissolução terapêutica de ureterólitos, sugere-se a utilização de terapia para estabilização do paciente (SHIPOV; SEGEV, 2013). Deve-se promover diurese por fluidoterapia intravenosa na taxa de 60 ml/kg/dia com administração de manitol em pacientes não cardíacos e controle da dor (BERENT, 2011).

Segundo Kyles *et al.* (2008), os protocolos de dissolução médica em ureterólitos não são eficazes devido sua presença intermitente na urina. A litotripsia em gatos também é contraindicada, visto a sensibilidade que os rins desta espécie possuem em relação as ondas de choque (MACPHAIL, 2014). Por isso, a obstrução ureteral, parcial ou completa, deve ser solucionada com desobstrução cirúrgica. As técnicas de ureterotomia, stent ureteral ou bypass subcutâneo devem ser consideradas (LULICH *et al.*, 2016).

Segundo Fossum (2014) a ureterotomia pode ser realizada em animais com ureterolitíase no terço proximal do ureter. Porém, se os cálculos estiverem localizados nos

dois terços distais do ureter, podem ser removidos por ureterectomia parcial e ureteroneocistostomia, que consiste basicamente na ressecção e remoção da porção afetada do ureter e reimplantação no lúmen da bexiga.

Segundo Langston *et al.* (2010), a técnica indicada quando há pequeno número de urólitos clinicamente ativos, independentemente do tamanho, localizado(s) no ureter e há disponibilidade de equipamento cirúrgico apropriado, anestesia e cirurgião experiente, é indicado a técnica de ureterotomia para remoção do(s) urólito(s). Relata ainda que essa opção proporciona resolução rápida da obstrução e há maior sucesso associado a ureteres dilatados, o que vai de acordo com os motivos da escolha deste método no caso relatado.

Uma alternativa considerada menos invasiva às cirurgias tradicionais, é a colocação de stent ureteral “duplo pigtail”, pois estudos demonstram que pode haver menor risco de estenose no pós-cirúrgico e menos chance de recorrência (DEFARGES *et al.*, 2013). Segundo Berent (2011) o stent pode ser inserido por pielocentese, cistotomia, ureterotomia ou por cistostocopia em gatas. Cada extremidade angulada em forma de “caracol” permanece no interior do rim e a outra dentro da vesícula urinária, enquanto há multifenestras ao longo do comprimento do stent no interior do ureter, permitindo o fluxo de urina. É indicado em casos onde há grande número de urólitos (LANGSTON *et al.*, 2010).

Ainda outras técnicas estão sendo avaliadas com uso de videocirurgia e a viabilidade da utilização da colocação de by-pass ureteral subcutâneo. O by-pass consiste na colocação e fixação de um cateter renal e outro vesical, conectados por um sistema porta metálico subcutâneo, que realiza as passagens de urina (BERENT; WEISSE, 2013). É indicado em casos onde há grande número de urólitos e nos quais a colocação de stent ureteral não foi efetiva (LANGSTON *et al.*, 2010).

As principais complicações da cirurgia renal são insuficiência renal, hemorragia, extravasamento urinário e obstrução por estenose/estreitamento, sendo que pacientes idosos e azotemicos são mais propensos a elas (MACPHAIL, 2014). A existência de múltiplos urólitos pode aumentar o risco de complicações (LANGSTON *et al.*, 2010). No caso relatado, não houve nenhuma complicação observada no trans-operatório e no pós-cirúrgico e havia presença de apenas um urólito ureteral.

No caso relatado, optou-se pela realização da técnica de ureterotomia considerando a localização, número e tamanho do urólito e acreditou-se que essa técnica seria menos invasiva do que a colocação de um stent ureteral, que necessitaria de uma nefrotomia e uma cistotomia. Levando em conta a boa evolução do quadro clínico do paciente e a não ocorrência de complicações durante o trans e pós-cirúrgico, considera-se adequada a opção escolhida.

A rapidez do diagnóstico e da desobstrução ureteral está diretamente associada ao grau de recuperação da função renal. Porém, grande parte dos diagnósticos são achados incidentais em exames de imagens, justificando a demora no diagnóstico definitivo e consequente agravamento do quadro (SLATTER, 2003).

Em relação ao protocolo antimicrobiano utilizado, segundo Walker (2009) a antibioticoterapia não é recomendada a menos que haja evidência de contaminação bacteriana na urinálise. No caso relatado, não havia evidência de infecção bacteriana nos exames complementares. Os antibióticos utilizados, que foram Ceftriaxona 30 mg/kg no pós-imediato e Amoxicilina e Clavulanato de potássio 15 mg/kg durante sete dias, ambos são beta-lactâmicos (BRETAS, 2014), agindo no mesmo espectro bacteriano, organismos gram-positivos (FOSSUM, 2014).

Em um estudo avaliando a resistência antimicrobiana no trato urinário em cães e gatos, foram cultivadas *Staphylococcus spp.* (gram-positiva) e *Escherichia coli* (gram-negativa), 50% cada do total. Notou-se alta porcentagem de resistência aos antibióticos testados in vitro nas afecções do trato urinário, incluindo a Amoxicilina com clavulanato (ISHII, 2011). A ceftriaxona não foi testada neste estudo. Segundo Carvalho (2014), a realização de testes de sensibilidade aos antimicrobianos são de fundamental importância, afim de minimizar a disseminação da resistência bacteriana e seu impacto nas Saúdes Animal e Pública.

Ademais, a Ceftriaxona deve ser utilizada com cautela em animais nefropatas, pois além de causar aumento da nefrotoxicidade em interação com outros medicamentos, como aminoglicosídeos e anfotericina B, também causa interferência do resultado no exame de creatinina sérica, aumentando o valor da mesma (BRETAS, 2014). Segundo Nelson e Couto (1998) as cefalosporinas são potenciais agentes nefrotóxicos em cães e gatos. Assim, acredita-se que o protocolo escolhido foi inadequado e desnecessário, já que não haviam indícios de infecção bacteriana na urinálise e/ou leucocitose e não houve quebra de antissepsia durante a cirurgia.

Em relação ao quadro de azotemia, pode-se notar melhora evidente nos valores de ureia e creatinina, comparadas no pré e pós cirúrgico. No pré estavam em Ureia: 111 mg/dL (30 a 68 mg/dL) e Creatinina: 3,68 mg/dL (0,8 a 1,8 mg/dL); já com quatro dias de pós-operatório encontravam-se em Ureia: 66 mg/dL e Creatinina: 2,17 mg/dL.

Segundo o estadiamento de doença renal crônica com base no passo I, no qual é avaliada a creatinina plasmática. Antes da cirurgia o animal estaria em estágio 3 (25% da função renal remanescente), pois a creatinina encontrava-se entre os valores de 2,9 até 5,0 mg/dL. No pós-cirúrgico, estaria classificado no estágio 2 (33% da função renal

remanescente), pois a creatinina encontrava-se entre os valores de 1,6 até 2,8 mg/dL (MACPHAIL, 2014).

Em estudo no qual foram quantificados dias de sobrevivência de gatos desde o diagnóstico de estadiamento, a maioria dos animais classificados no estágio III viveram por até um ano e oito meses e alguns até cinco anos e sete meses. Já os classificados no estágio II, viveram por até oito anos e meio, tendo como média de sobrevida de até três anos, obtendo-se assim melhor prognóstico do que os categorizados nos estágios mais avançados (BOYD *et al*, 2008).

Alguns cuidados no manejo do paciente devem ser instruídos aos proprietários, como o estímulo ao aumento da ingestão hídrica e de ração molhada dos felinos com a intuição de diminuir a formação dos cálculos e recorrência dos mesmos (LULICH, 2016). Pimenta (2014) também documenta forte evidência de que gatos alimentados apenas por dieta seca apresentaram maior tendência à formação de urólitos.

Ademais, existem rações comerciais que podem ser utilizadas para controle na suspeita tanto de cálculo de oxalato de cálcio, como de estruvita (FERNANDES, 2014). Além disso, os animais acometidos por esta afecção devem ser monitorados a cada 3 a 6 meses através da realização de radiografias abdominais, ultrassonografia abdominal, urinálise e cultura de urina (SALISBURY, 2012).

3.1.3 Conclusões

A realização da ureterotomia para remoção do urólito e o protocolo terapêutico empregado foi eficiente para a recuperação clínica do paciente e cuidados de manejo, nutrição e acompanhamento médico periódicos são fundamentais para melhor prognóstico do animal.

3.2 Dilatação Vólvulo Gástrica (DVG) em um Canino

Segundo Radlinsky (2014), o aumento do tamanho do estômago associado à rotação em seu eixo mesentérico é chamado de dilatação vólvulo gástrica. Essa rotação pode ser de 90 a 360°, mas geralmente é de 220 a 270° em sentido horário. Em muitos casos, é comum haver

torção esplênica concomitante. Esse quadro é uma condição aguda, grave, com alto índice de óbito em pequenos animais e que deve ser tratada como emergência médica e/ou cirúrgica (SILVA, 2012).

A síndrome de dilatação vólculo gástrica é causada por vários efeitos fisiopatológicos secundários à distensão e ao mau posicionamento gástrico. Ocorre mais comumente em cães de grande porte, como as raças Rotweiller, Boxer, Pastores e Dog alemão e deve ser diferenciada de ingurgitamento pós-prandial, que é causado pelo consumo excessivo de alimentos (MONNET, 2003).

Diversas causas são estudadas para explicar o acontecimento dessa afecção, como: exercícios após ingestão de grande quantidade de alimento ou água; animais que se alimentam apenas uma vez ao dia e com alto volume de alimento; predisposição anatômica; síndrome de obstrução intestinal; trauma; distúrbios primários de motilidade gástrica, vômito e estresse; alimentar-se rapidamente; animais de raça com tórax mais profundo e estreito; parentesco de primeiro grau com histórico de DVG; frouxidão dos ligamentos hepatoduodenal e hepatogástrico; composição alimentar; bacia de alimentação elevada; temperamento estressado; idade; aumento na produção ou ingestão de gás gástrico; esplenectomia (MATTHIESEN, 1996; MONNET, 2003; EVANS; ADAMS, 2010; FOSSUM, 2014).

Segundo Sharp & Rozanski (2014), essa é uma condição comum em cães de raças grandes a gigantes que requer cuidado emergencial e tem altas taxas de morbidade e potencial mortalidade. A taxa de mortalidade da doença varia de 6 a 16% (GOODRICH, 2013). Estudos recentes também demonstram que a taxa de mortalidade diminuiu com o tempo, de 33% a 68% chegando a 15% atualmente, mas que permanecem altas quando são realizados esplenectomia (32%), gastrectomia parcial (35%) ou ambas (55%) (MACKENZIE, 2010).

O presente relato detalha um caso de dilatação vólculo gástrica em um canino.

3.2.1 Relato de Caso

Um canino de nome “Leitão”, macho, não castrado, da raça Pitbull, pesando 32 kg e com 10 anos de idade, foi atendido no Hospital de Clínicas Veterinárias da UFRGS com suspeita de dilatação vólculo gástrica.

Durante a consulta, que aconteceu em torno do meio dia, o proprietário relatou que pela manhã o encontrou prostrado, em decúbito e com o abdômen distendido, e que já havia

acontecido um episódio de dilatação gástrica em torno de seis meses atrás com o paciente, no qual não foi realizada nenhuma cirurgia. Negou episódios de vômito, administração de medicamentos e alterações em outros sistemas. A alimentação era fornecida três vezes ao dia.

Ao exame físico, o animal estava com evidente dificuldade respiratória, prostrado, frequência cardíaca de 120 bpm, leve desidratação, sem alterações na ausculta cardiopulmonar, mucosas pálidas, pulso arterial fraco, tempo de perfusão capilar maior de dois segundos, temperatura de 37°C e com o abdômen visivelmente distendido com percussão timpânica. Por ser emergência, a anamnese e avaliação dos parâmetros físicos foram breves, sendo logo iniciada a colocação de dois cateteres venosos para administração de fluidoterapia com cloreto de sódio a 0,9%.

O cão foi encaminhado para o setor de radiologia, onde foram realizadas as projeções abdominais latero-lateral e ventro-dorsal, nas quais foram visibilizadas as seguintes alterações: Grande dilatação da cavidade gástrica por conteúdo gasoso e silhueta esplênica evidente com deslocamento craniolateral direito (Figuras 6 e 7).

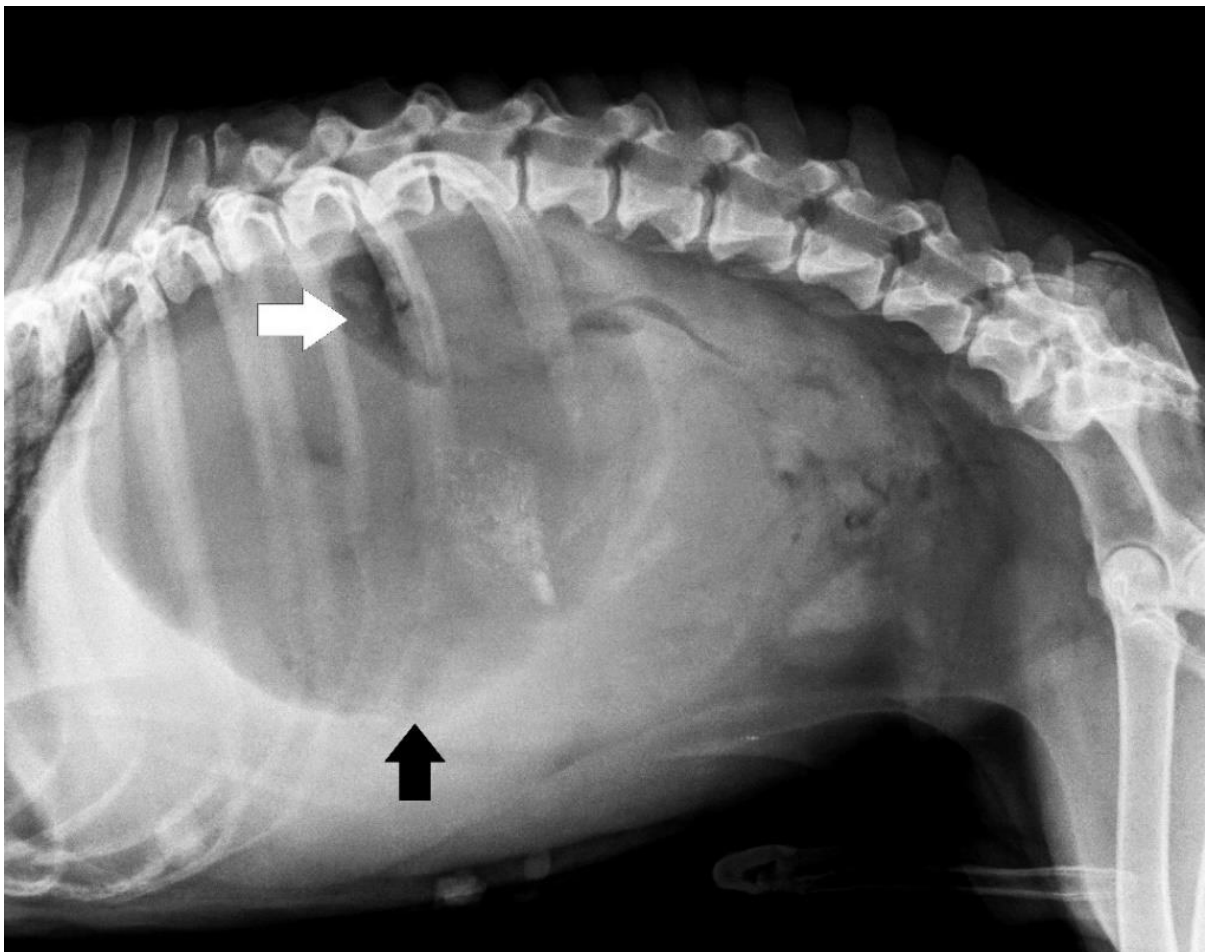


FIGURA 6 - Projeção radiográfica laterolateral direita evidenciando a dilatação gástrica pela seta preta e o piloro preenchido por gás pela seta branca. Fonte: Setor de diagnóstico por imagem do HCV/UFRGS.

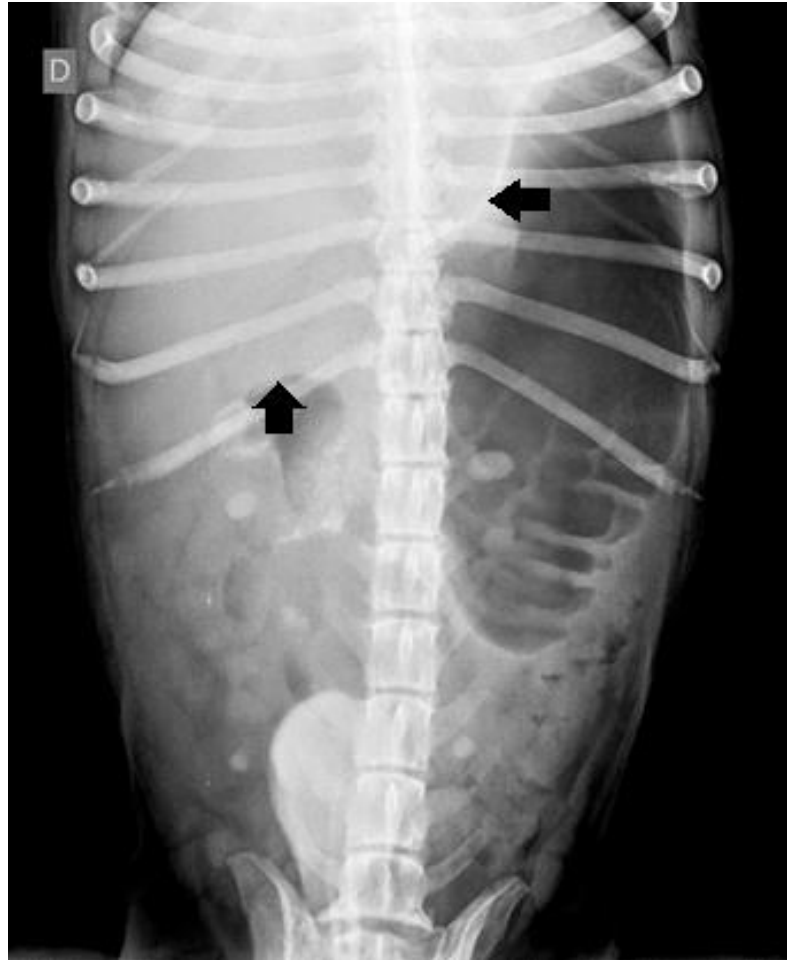


FIGURA 7 - Projeção radiográfica ventrodorsal evidenciando deslocamento craniolateral direito do baço apontado pelas setas pretas. Fonte: Setor de diagnóstico por imagem do HCV/UFRGS.

Também foi coletado exame para avaliação de hemograma, que teve como alterações, segundo o resultado do laboratório de análises clínicas da UFRGS “Lacvet”: Hematócrito: 20% (37 a 55%); Eritrócitos: 3,11 (5,5 a 8,5 u/L); Hemoglobina: 6,5 g/dL (12 a 18 g/dL); Proteína Plasmática Total: 26 g/L (60 a 80 g/L); Contagem de Plaquetas: 125.000 u/L (200.000 a 900.000 u/L); Tempo de Protombina: 15,5 segundos (<10 seg); Tempo de Tromboplastina parcial ativada: 45,36 segundos (15 a 20 seg).

O paciente foi encaminhado para a sala de indução pré-operatória, onde foi administrado metadona na dose de 1 mg/kg por via intramuscular. Foi também realizado trocaterização abdominal com cateter número 18 na região epigástrica esquerda onde havia percussão timpânica e feita sondagem uretral. Após estes procedimentos, houve discreta melhora no padrão respiratório do paciente. Foi feita tricotomia da região xifoide até o púbis e encaminhado para o interior do bloco cirúrgico.

Na indução, foram utilizados midazolam 0,2 mg/kg, etomidato 0,6 mg/kg, atropina 0,044 mg/kg e lidocaína 2 mg/kg, por via intravenosa. O animal foi intubado com sonda orotraqueal nº 9,5 e feita passagem de sonda gástrica, retornando conteúdo líquido e escuro. Durante a manutenção anestésica foram utilizados isoflurano inalatório, e por via intravenosa infusão de lidocaína 3mg/kg/hr, fluidoterapia de ringer lactato com taxa de 60 ml/kg/hora, cefalotina 30 mg/kg e duas administrações de 150 ml de solução hipertônica IV durante 20 minutos com intervalo de uma hora entre elas. Além disso, no transcirúrgico foram feitas duas administrações de glicose 0,5 mg/kg IV com intervalo de uma hora entre elas e duas administrações de efedrina 0,2 mg/kg IV com intervalo de 45 minutos entre elas.

O paciente foi posicionado em decúbito dorsal e realizada antisepsia abdominal com Álcool e Iodo. Os panos de campo foram posicionados e fixados com quatro pinças Backaus. Após feita uma incisão magistral craniocaudal longitudinal mediana pré-retro-umbilical com bisturi, o subcutâneo foi dissecado com uma tesoura de Metzenbaum até ser visualizada a linha alba.

Foram colocadas duas pinças de Allis para elevação da parede muscular do abdômen e feita incisão de bisturi do tipo punção na linha alba. Avaliou-se caudocranialmente a ausência de aderência por algum órgão na parede muscular e prosseguiu-se com a incisão da linha alba com a tesoura de Metzenbaum, expondo a cavidade abdominal.

Ao abrir a cavidade abdominal, logo visualizou-se a presença de grande quantidade de líquido livre no abdômen de coloração marrom-avermelhada. O baço se encontrava com torção no lado direito da cavidade e aumentado de tamanho, por isso decidiu-se realizar esplenectomia (Figura 8A). O baço foi exposto e as ramificações de complexos arteriovenosos que o irrigavam foram seccionadas após as ligaduras, começando pela curvatura maior, menor e central do órgão, que foi retirado em bloco.

Prosseguiu-se para inspeção da cavidade abdominal, onde havia presença de conteúdo alimentar livre. O estômago encontrava-se dilatado e com torção situado no lado esquerdo da linha média com deslocamento de piloro dorsal ao estômago, com grande área de necrose na curvatura maior (Figura 8B) e um ponto de ruptura neste local (Figura 8C), pelo qual iniciou-se gastrectomia parcial, que consistiu na ressecção desta área necrosada (Figura 8D).

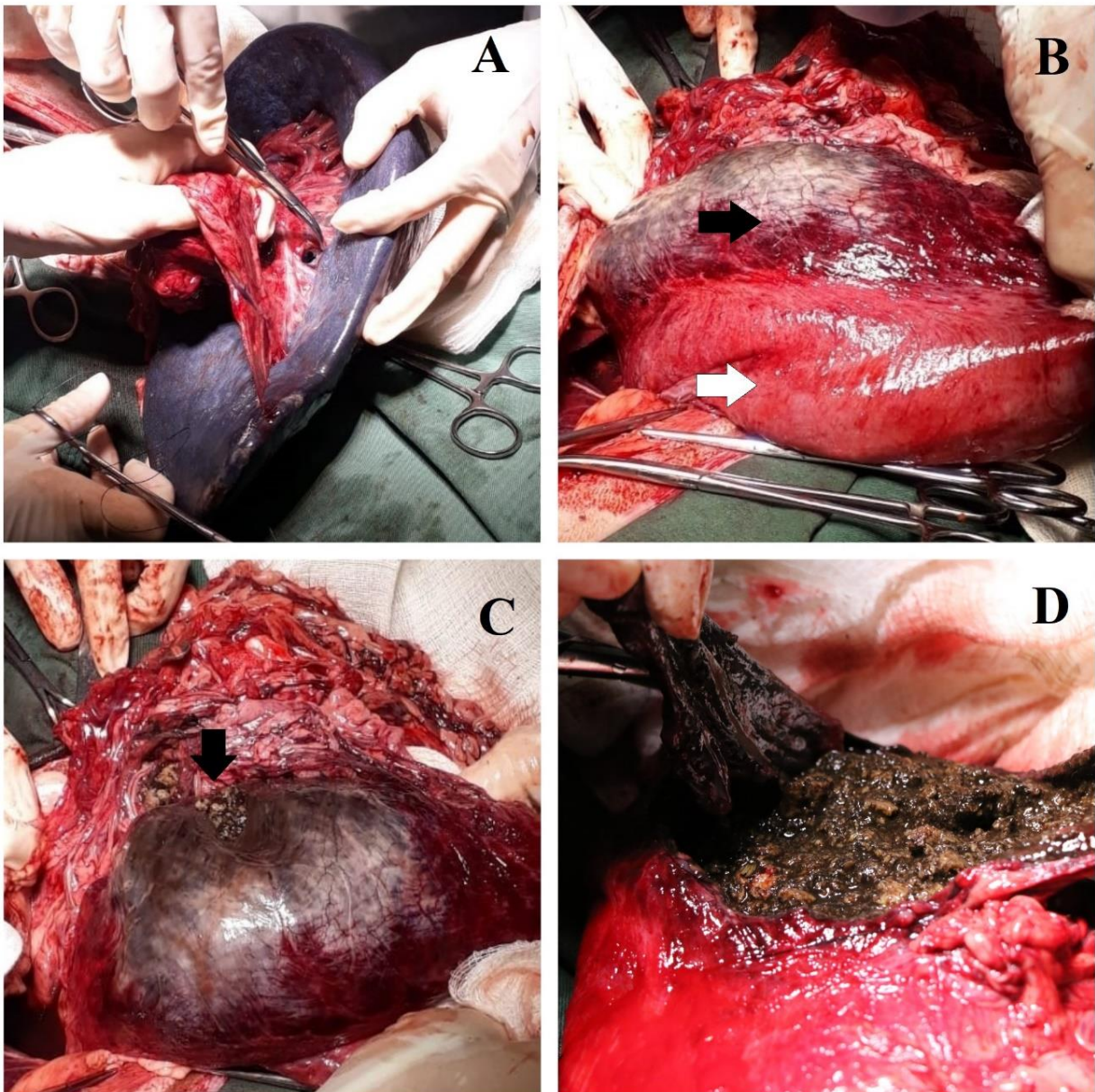


FIGURA 8 - Baço aumentado de tamanho no início do procedimento de esplenectomia (A); estômago dilatado e com área de tecido necrosado indicado pela seta preta em contraste com área de tecido viável indicado pela seta branca (B); ponto de ruptura gástrica indicado pela seta preta (C) e procedimento de gastrectomia parcial com conteúdo alimentar no interior do estômago (D).

Todo o conteúdo alimentar que havia no estômago foi retirado (Figura 9A). O estômago foi lavado com solução de cloreto de sódio a 0,9% aquecida, foi feita a ressecção da porção com evidencia de necrose e ruptura e iniciada a síntese do mesmo (Figura 9B). Foi feito um plano de sutura contínua simples com nylon 0 para aproximar as bordas da incisão, e o segundo plano de sutura de cushing, que teve como objetivo invaginar o tecido lesionado e proteger o primeiro plano de sutura (Figura 9C).

Depois disso, a cavidade abdominal foi lavada com 10 litros de solução de cloreto de sódio a 0,9% aquecidas. Então, prosseguiu-se para o procedimento de gastropexia, que consistiu na fixação do estômago na parede muscular abdominal do lado direito, utilizando a técnica de gastrostomia com sonda de Foley percutânea (Figura 9D). Foram feitas incisões de pele e musculatura abdominal na direção do local da ancoragem e passado a sonda por estes planos. Foram feitos quatro pontos de arrimo no estômago ao redor da incisão por onde foi passada a sonda de Foley, os quais foram fixados à parede abdominal. Além disso, foi feita sutura de tabaco ao redor da sonda para fixação.

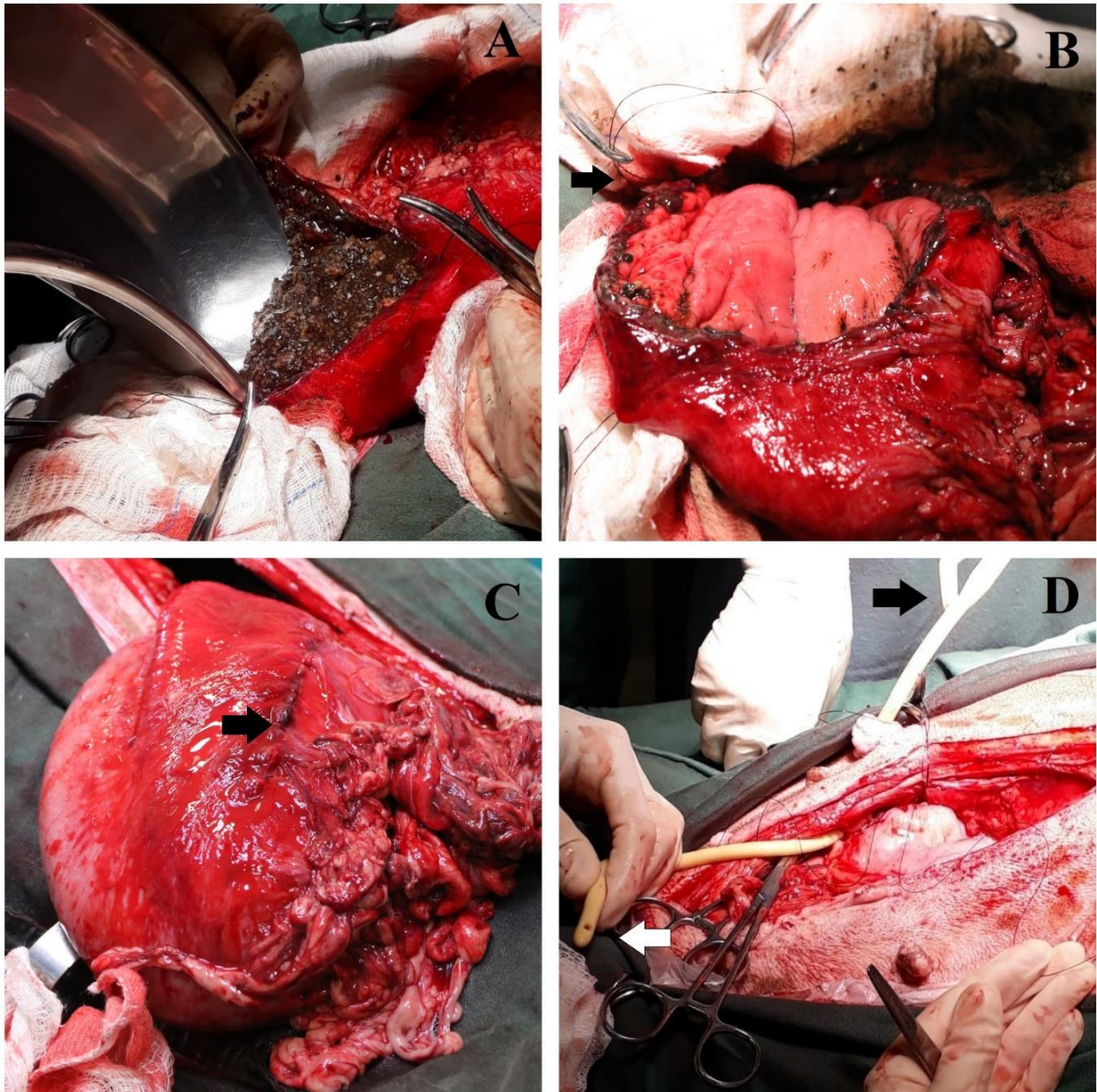


FIGURA 9 - Conteúdo gástrico alimentar sendo retirado (A); início do primeiro plano de síntese do estômago com nylon 0 indicado pela seta preta (B); síntese do segundo plano do estômago finalizado indicado pela seta preta (C) gastropexia com sonda de Foley, seta preta indicando a extremidade externa e seta branca indicando a extremidade para o interior gástrico (D).

Novamente foi lavada a cavidade abdominal com aproximadamente três litros de solução fisiológica aquecida. Os planos muscular e subcutâneo foram fechados com nylon 0 em suturas contínuas simples e a pele com nylon 4,0 em sutura contínua simples, devido ao quadro do paciente.

Para o pós-operatório, foram prescritos jejum alimentar de 24 horas, após somente alimentação pastosa em pouca quantidade administrada pela sonda. Aquecimento,

oxigenoterapia, limpeza dos pontos e da sonda gástrica com clorexidine BID, troca do coletor de urina acoplado à sonda uretral sempre que necessário, fluidoterapia IV de 470 ml de ringer com lactato com adição de 30 ml de lidocaína na taxa de infusão de 2,5 ml/kg/hora por 24 horas, 2,5 ml de ranitidina SC BID, 1 ml de metadona SC QID, 2 cápsulas de omeprazol e sucralfato por via oral (se conseguisse deglutir) BID e antibioticoterapia metronidazol 15 mg/kg IV BID, enrofloxacino 10% diluído 5 mg/kg IV BID e cefalotina 30 mg/kg IV TID.

O paciente permaneceu sob todos os cuidados prescritos e monitorado constantemente. A taxa de débito urinário quantificada em 10 horas foi de 0,8 ml/kg/hora. Apesar de ser um quadro crítico, o cão aparentava melhora clínica, porém veio a óbito 24 horas após o procedimento cirúrgico por uma parada cardiorrespiratória que não houve sucesso na tentativa de reanimação.

3.2.2 Discussão

A dilatação vólculo gástrica aguda tem sido reconhecida há muitos anos como afecção de alta mortalidade que afeta pequenos animais, principalmente, cães de porte grandes a gigantes. Mesmo assim, suas causas não são bem esclarecidas, apenas são estudados fatores de risco mencionados anteriormente, mas que não se comprovaram como causas definitivas (MONNET, 2003).

No caso relatado, alguns pontos podem estar associados a estes fatores de risco e terem contribuído para o quadro, como por exemplo; a raça, gênero, porte e idade do animal. O Pitbull é raça de grande porte com tórax profundo e o paciente não era jovem (10 anos) indo de acordo com as informações fornecidas por Glickman *et al.* (1998), que relata maior predisposição em cães machos, grandes, de peito largo e profundo e de meia idade a mais velhos.

O histórico de episódio prévio de dilatação gástrica também é um fator que pode ter contribuído para a recidiva, porém dessa vez mais grave. Pois, segundo Fossum (2014), pode acontecer síndrome progressiva e/ou parcial com sinais clínicos intermitentes e é comum o cão com dilatação volvo gástrica ser encontrado subitamente em decúbito, deprimido e com abdômen distendido, como aconteceu no caso relatado.

A condição crônica de dilatação vólculo gástrica tem sido reportada em muitos cães, porem o diagnóstico é menos frequente possivelmente porque os sinais clínicos não são tão

dramáticos quanto na dilatação vólculo gástrica aguda. Nestes casos crônicos, há histórico de perda de peso, vômito e flatulência (MONNET, 2003).

A patogênese do DVG é complexa e multifatorial, com influências genéticas e ambientais aparentes. Ainda não está claro se a dilatação ocorre primeiro e depois o vólculo, ou vice-versa, mas é possível ocorrer dilatação na ausência do vólculo e vólculo em ausência de dilatação (SHARP; ROZANSKI, 2014; MONNET, 2003).

Acredita-se que como a aerofagia é a maior fonte de acúmulo de gás, a dilatação ocorre primeiro. Mas também existe a teoria de que o estômago rotaciona primeiro, suprimindo as fontes de liberação de ar naturais, como eructação, vômito e esvaziamento do piloro e que a dilatação é causada pela fermentação bacteriana de produção de gás carboidrato pelas reações ácido-bicarbonato (MONNET, 2003). Segundo Glickman *et al.* (1998), o fato de que a gastropexia previne a ocorrência de vólculo sugere que a torção aconteça primeiro.

Cães com DVG podem ter uma combinação de choque hipovolêmico, cardiogênico, séptico e endotoxêmico. Podem desenvolver diversas alterações concomitantes, que afetam vários órgãos causando disfunções orgânicas nos rins, coração, pulmões, fígado, pâncreas, trato gastrointestinal e na coagulação (SHARP; ROZANSKI, 2014). Isso contribui para a dificuldade de se reestabelecer o paciente.

O choque obstrutivo vai ser resultante da dilatação gástrica exacerbada que comprime as veias intra-abdominais, incluindo a veia porta, veias esplênicas e veia cava caudal. Com a diminuição do retorno e da pressão venosa acontece acúmulo de sangue esplênico. Esse acúmulo gera comprometimento do fluxo sanguíneo esplênico e tende a resultar em congestão esplênica e esplenomegalia (MONNET, 2003). O baço normalmente se desloca para o lado direito ventral do abdômen (FOSSUM, 2014). No presente caso, foi observado marcante esplenomegalia já à celiotomia exploratória e deslocamento esplênico craniolateral direito.

A torção esplênica secundária à DVG é comum e consiste basicamente na rotação do baço em seu pedículo vascular, o qual é sutilmente ancorado pelos ligamentos gastroesplênico e esplenocólico (MARINHO, 2018). Essa anatomia baseia a teoria de que com os acontecimentos de dilatação gástrica, os ligamentos se tornam cada vez mais largos, aumentando a possibilidade de movimentação esplênica e levando à rotação (SCHNIER, 2010).

A torção esplênica pode resultar na obstrução venosa e arterial do órgão, levando à congestão, isquemia, tromboembolismo, infarto e necrose (GOLDSMID, 1994). É recomendado realização do procedimento de esplenectomia nestas situações (RADLINSKI,

2014), o que foi efetuado no presente caso. A torção do baço primária, sem alterações gástricas aparentes, é menor do que 1% em pequenos animais (MARINHO, 2018).

Perda de volume intravascular pode ocorrer por hemorragia abdominal e secreções gastrointestinais, ao mesmo tempo que a obstrução do fluxo gástrico impede a ingestão oral de água. A perda de sangue associada a DVG é geralmente relativamente pequena e tipicamente ocorre pela ruptura de pequenos vasos gástricos quando ocorre a torção. Congestão esplênica e hipertensão portal também podem contribuir para o choque hipovolêmico. Por isso, é comum encontrar presença de líquido sanguinolento na cavidade abdominal (SHARP; ROZANSKI, 2014). Essa descrição vai de acordo com o caso relatado, pois havia grande quantidade de líquido livre de coloração avermelhada na cavidade abdominal.

A compressão na veia cava caudal e veia porta causada pelo aumento da pressão na cavidade abdominal diminui o retorno venoso ao coração, débito cardíaco, volume sistólico, pressão arterial e pressão venosa central, causando isquemia e disfunção do miocárdio e arritmias, contribuindo para o choque cardiogênico (FOSSUM, 2014). Em um estudo, aproximadamente 40% dos cães diagnosticados com DVG apresentaram arritmias cardíacas, provavelmente como resultado de isquemia do miocárdio, mas não houve correlação entre a presença destas e a taxa de mortalidade (BROCKMAN, 1995). No caso relatado, não foi visualizado presença de arritmias no eletrocardiograma durante o trans-cirúrgico. Isso pode ter relação com o fato de ter sido administrado lidocaína na indução e em infusão durante o trans-cirúrgico.

A dilatação também leva a uma diminuição do volume torácico por comprimir o tórax e o diafragma, dificultando a respiração, perfusão e saturação de oxigênio (SLATTER, 2003). Em casos severos, pode acontecer colapso pulmonar. Além disso, há grandes riscos de ocorrer pneumonia por aspiração. As radiografias de tórax também servem como parâmetro diagnóstico nestes casos (SHARP E ROZANSKI, 2014). Indo de acordo com os autores, o paciente apresentava dificuldade respiratória e baixa saturação de oxigênio, mas não demonstrava sinais de aspiração na ausculta pulmonar. Não foram realizadas radiografias de tórax.

A compressão da veia cava caudal e veia porta pela pressão abdominal diminui o fluxo sanguíneo hepático e gástrico, contribuindo para liberação e absorção de bactérias e endotoxinas que podem causar choque endotóxico. A diminuição no fluxo sanguíneo gástrico causa isquemia, gastrite e necrose onde pode ocorrer pontos de ruptura (SLATTER, 2003). Há relação do ponto de ruptura gástrica que se encontrava na área de necrose, como

citado pelos autores com o presente caso, o que piora o prognóstico pela possibilidade de choque séptico (ZIMMERMANN *et al.*, 2006).

Em relação às alterações de coagulação, Sharp & Rozanski (2014) relata que além de outros fatores de coagulação, pode haver elevação no tempo de protombina e tempo de tromboplastina parcial ativada, e que há correlação dessas alterações nos casos com necrose gástrica e piora do prognóstico. No relato de caso, o Tempo de Protombina: 15,5 segundos (<10seg); Tempo de Tromboplastina parcial ativada: 45,36 segundos (15 a 20 seg)” estavam aumentados. Segundo Slatter (2003) e Sharp & Rozanski (2014), essa alteração pode indicar presença de coagulação intravascular disseminada, que pode ser consequência de lesão de reperfusão, endotoxemia, possível sepse e congestão esplênica.

A suspeita diagnóstica baseia-se nos fatores de risco envolvendo o paciente, histórico e sinais clínicos, destacando-se a distensão abdominal com percussão timpânica. Os sinais clínicos podem incluir também tentativas de vômito improdutivas, dor abdominal, sinais de choque, como taquicardia, taquipneia, pulso fraco, extremidades frias e mucosas pálidas (MONNET, 2003). Aos exames complementares, pode haver anemia pela perda sanguínea, perda de fluidos e hipoproteinemia (SLATTER, 2003). No caso relatado, o paciente apresentava proteína plasmática total com valor inferior ao normal e anemia.

A radiografia abdominal pode não ser necessária para o diagnóstico de DVG, porém se torna importante para descarte de outras alterações e para avaliar o posicionamento do estômago. São preferidas as projeções laterolateral direita e dorsoventral (RASMUSSEN, 2007). Segundo Humm & Barfield (2017), a dilatação gástrica simples e a dilatação volvo gástrica não pode ser diferenciada apenas por sinais clínicos e exames de sangue, sendo essencial a realização da projeção laterolateral direita para diagnóstico definitivo.

Smart; Reese & Hosgood (2017) relata em um estudo que a mensuração de lactato no sangue não distingue as duas afecções, mas que este aumento está associado a presença de necrose gástrica em cães com DVG. Slatter (2003) também correlaciona o aumento de lactato ao metabolismo celular decorrente de endotoxinas. Portanto, o lactato pode ser útil para avaliar a evolução do paciente já que quando há necrose gástrica e endotoxemia há piora do prognóstico (MATTHIESEN, 1985). No caso relatado, não foi realizada essa mensuração.

Os diagnósticos diferenciais da DVG devem incluir dilatação gástrica simples; vólculo de intestino delgado que pode ser descartado no raio x; torção esplênica primária, porém a distensão abdominal é ausente ou leve; herniação diafragmática que pode ser suspeita em caso de trauma; e ascite, porém na palpação abdominal é possível sentir presença de líquido diferente do abdomen timpânico típico de DVG (FOSSUM, 2014).

A dilatação gástrica simples deve ser diferenciada da dilatação volvulo gástrica pois o tratamento instituído será diferente nestes casos. Nos casos de dilatação sem o volvo, foi notado alta taxa de sucesso terapêutico apenas com analgesia e fluidoterapia, não necessitando de descompressão gástrica. Enquanto que a torção é uma condição que necessita intervenção cirúrgica imediata (SMART; REESE; HOSGOOD, 2017). No caso relatado, o paciente entrou em procedimento cirúrgico com diagnóstico presuntivo de dilatação volvulo gástrico pelo quadro clínico característico da afecção e alterações visualizadas nas radiografias.

Segundo Goodrich *et al.*, (2013) após realizado o diagnóstico presuntivo de DVG, deve ser dado início à estabilização do paciente, que consistente em fluidoterapia e oxigenioterapia, além da descompressão gástrica. A fluidoterapia deve ser em grande quantidade utilizando dois acessos venosos com cristalóides na taxa de até 90ml/kg/hora na tentativa de estabilizar a pressão sanguínea, melhorar a perfusão tecidual e oxigenação.

Depois disso, deve ser feito a descompressão gástrica, podendo ser utilizada a técnica de trocaterização, passagem de sonda gástrica ou gastrostomia emergencial em último caso, devido ao risco de septicemia (FOSSUM, 2014). As vantagens da trocaterização consistem na rapidez do procedimento e não necessita de sedação para realização da mesma, porém como desvantagem, não é possível o esvaziamento gástrico de conteúdo líquido e sólido ou realizar lavagem do estômago, como acontece no caso da sondagem (GOODRICH, 2013).

Slatter (2003) relata que primeiro deve ser tentado descompressão do estômago com sondagem orogástrica, e quando efetuada de forma correta, a taxa de segurança é maior que 90% dos casos em relação ao risco de ruptura gástrica. Ressalta também que a trocaterização eleva os riscos dessa complicação e deve ser efetuada somente se a descompressão por sondagem orogástrica não foi bem sucedida.

Já Goodrich (2013), afirma que não há diferenças estatísticas significativa entre os dois procedimentos (trocaterização e passagem de sonda gástrica), e que ambos possuem baixo risco de complicações e altas taxas de sucesso na descompressão. Portanto, ainda é controverso a sequência adequada da conduta médica nestes casos. No caso relatado, primeiro foi realizado a trocaterização e posteriormente a sondagem orogástrica, discordando do que menciona alguns autores, porém concordando com outros dados da literatura.

O tratamento cirúrgico objetiva a correção do mau posicionamento gástrico, avaliação e tratamento da lesão isquêmica gástrica e esplênica, além da prevenção de recidivas (NUNES, 2009). Quando o estômago se encontra com torção em sentido horário, deve-se rotacioná-lo com as mãos em sentido horário, empurrando a curvatura maior em direção à

mesa cirúrgica ao mesmo tempo em que eleva o piloro em direção a incisão mediana (RADLINSKI, 2014).

Segundo Slatter (2003), durante a dilatação gástrica, o corpo do estômago gira em sentido horário em torno do eixo longitudinal do esôfago, o piloro e duodeno migram primeiro cranioventralmente da direita para a esquerda na linha média e por fim, dorsalmente ao esôfago e ao estômago, indo de acordo com o que foi visualizado no relato de caso.

A taxa de mortalidade quando há necrose tecidual é alta, configurando um prognóstico ruim ao paciente. Ainda assim, a técnica de gastrectomia parcial é indicada em casos de necrose da curvatura maior do estômago (MATTHIESEN, 1985). Deve-se ainda invaginar os tecidos gástricos na suspeita de inviabilidade e realizar uma das técnicas de gastropexia, a fim estabilizar o estômago na parede abdominal evitando recidivas (RADLINSKI, 2014). Todos esses procedimentos foram adotados no paciente.

Em relação ao protocolo anestésico utilizado, foram utilizados na indução Midazolam 0,2 mg/kg, Etomidato 0,6 mg/kg, Atropina 0,044 mg/kg, Lidocaína 2 mg/kg. Cortopassi (2010) sugere para essa afecção a associação de um benzodiazepínico com o etomidato, o qual é a melhor escolha pois mantém a estabilidade hemodinâmica e o ritmo cardíaco. O uso da atropina se justifica por diminuir o risco de regurgitação durante a anestesia pela diminuição da motilidade do trato gastrointestinal que o fármaco causa, amenizando os riscos de pneumonia por aspiração.

Além disso, a justificativa do uso de solução hipertônica de cloreto de sódio e efedrina se dá pelo fato de que a solução hipertônica deve ser utilizada na dose de 4 ml/kg para normalizar o volume circulante e condições hemodinâmicas do paciente, já a efedrina na dose de 0,3 mg/kg pode ser utilizada no trans-cirúrgico para correção da hipotensão, associada a fluidoterapia (CORTOPASSI & FANTONI, 2010).

Sobre o protocolo antimicrobiano utilizado, Fossum (2014) sugere a associação de antibióticos de amplo espectro, como a cefalotina ou associação de enrofloxacina e ampicilina. O protocolo antimicrobiano utilizado no HCV/UFRGS em caso de suspeita de sepse é padrão, seguindo a sugestão supracitada, pois foram utilizados metronidazol, enrofloxacino e cefalotina. O metronidazol é um antibacteriano anaeróbio, enquanto que o enrofloxacino age predominante em microorganismos gram-negativos e a cefalotina em gram-positivos (BRETAS, 2014).

Porém, ainda segundo Bretas (2014), o uso do metronidazol é contraindicado em animais muito debilitados pelos possíveis efeitos adversos que pode causar, e o uso da cefalotina em doses altas pode causar nefrite intersticial e necrose tubular. No caso relatado, a

cefalotina estava sendo utilizada na dose máxima (30 mg/kg), e o paciente estava com débito urinário baixo (0,8 ml/kg/hr). Por isso, poderia ser avaliado a possibilidade de alteração no protocolo antimicrobiano neste caso para evitar possível lesão renal.

Mesmo o paciente tendo permanecido em observação, fluidoterapia e administração de medicamentos durante o pós-cirúrgico, o caso evoluiu para óbito em 24 horas após o procedimento. Alguns fatores podem ter contribuído para essa ocorrência e serão discutidos a seguir.

Monnet (2003) cita que primeiro deve ser realizado a descompressão gástrica e reposicionamento do estômago e do baço, e que até no final da exploração da cavidade abdominal deve-se optar pela retirada do baço ou por preservar o órgão se houve diminuição de tamanho do mesmo durante o trans-cirúrgico. Fossum (2014) também considera a tentativa de reposicionamento do baço para resolução da congestão ao invés de esplenectomia direta. No caso relatado, o primeiro procedimento realizado foi a esplenectomia para posterior avaliação da cavidade e correção do estômago, indo ao contrário do que foi sugerido por estes autores. Essa opção pode ter acarretado no aumento de tempo cirúrgico e risco de mortalidade, fator visualizado em casos onde se faz esplenectomia concomitante à correção gástrica (MONNET, 2003).

No pós-cirúrgico, deve-se monitorar o paciente para desequilíbrios eletrolítico e ácido-básico, desidratação, hipoalbuminemia, anemia, hipocalemia, gastrite, vômito, alterações na coagulação e sepse (RADLINSKI, 2014). No caso relatado, as avaliações laboratoriais não foram realizadas no pós-operatório devido ao óbito do paciente ter acontecido antes da coleta de sangue agendada, porém a mesma poderia ter sido efetuada com menor quantidade de tempo transcorrido desde o procedimento, a fim de diagnosticar e intervir se visualizado piora no quadro e podendo ser um fator preventivo ao óbito.

É também recomendável que seja feita monitorização com eletrocardiograma no pós-cirúrgico para possível diagnóstico de arritmias até estabilização do paciente, ocorrências comuns que se iniciam de 12 a 36 horas após o ato cirúrgico, além da hipocalemia (CORTOPASSI & FANTONI, 2010), o que não foi efetuado no presente caso, portanto interpreta-se como uma falha nos cuidados pós-operatórios do paciente.

Além disso, transfusão sanguínea é indicada nos casos onde o hematócrito se encontra menor que 20%, utilizando sangue total fresco na taxa de 5 a 20 ml/kg para pacientes anêmicos, hipovolêmicos e/ou com deficiência de fatores de coagulação (CORTOPASSI & FANTONI, 2010). No caso relatado, o hematócrito estava em 20% e o cão possuía as demais alterações citadas, sendo portanto, recomendável a realização dessa conduta. Este

procedimento não foi realizado, mas poderia ser outro fator contribuinte para a melhora do quadro clínico do animal.

O prognóstico é bom com a realização do procedimento cirúrgico no momento adequado (MACKENZIE, 2010). Em um estudo retrospectivo, as taxas de sobrevida foram de 98% para cães sem necrose gástrica, e 66% para cães com necrose gástrica (SLATTER, 2003).

3.2.3 Conclusões

A Dilatação Vólvulo Gástrica é uma afecção desafiadora e situações envolvendo ruptura gástrica possuem prognóstico ruim. A monitoração de arritmias, desequilíbrios hidroeletrólíticos, ácido-básicos e realização de exames complementares no pós operatório são fundamentais para o diagnóstico de alterações e consequente adequação do tratamento clínico proposto ao paciente.

4 CONCLUSÃO

Somando-se a casuística acompanhada nos dois locais de estágio, foram contabilizados ao total o acompanhamento de 144 procedimentos cirúrgicos, sendo 121 caninos e 23 felinos e 25 atendimentos clínicos, sendo 21 caninos e 4 felinos. Percebe-se maior número dos procedimentos cirúrgicos acompanhados em relação aos atendimentos clínicos, por ser a área de concentração escolhida. Também notou-se grande diferença no número de casos caninos do que felinos e maior acometimento de afecções no sistema genitourinário, fatores comuns aos dois períodos.

Embora existam essas semelhanças, foi possível vivenciar duas realidades da clínica cirúrgica de pequenos animais. A primeira consistiu na vivência da rotina de uma clínica particular especializada em cirurgia com boa casuística e preconização da qualidade do serviço oferecido ao paciente e tutor.

A segunda experiência foi o acompanhamento de um hospital veterinário em uma instituição de ensino federal que tem como objetivos, além de oferecer serviços a população com muitos casos de proprietários carentes, o avanço na qualidade de pesquisa e ensino. Preconiza-se a boa formação e a prática do ensino é fator essencial e sempre existente na relação entre docentes, discentes, técnicos, residentes, mestrandos e estagiários, criando um ambiente propício, adequado, com alta casuística e qualidade para estágio curricular.

No primeiro local de estágio foi possível perceber maior agilidade e otimização do tempo em procedimentos e atendimentos realizados em relação ao segundo, porém a autonomia e liberdade que os estagiários curriculares possuíam para exercer em procedimentos na clínica particular foi menor e com maiores limitações em relação à universidade.

Por fim, as atividades realizadas, casos acompanhados e a confecção do relatório contribuíram positivamente e foram essenciais para a obtenção de novos conhecimentos, desenvolvimento de postura ética e profissional, construção de senso crítico e direcionamento da conduta mais adequada perante situações da rotina da clínica cirúrgica de pequenos animais, atingindo as expectativas da acadêmica.

REFERÊNCIAS

- ALMEIDA, B.; Estudo retrospectivo de 17 gatos com nefro-ureterolitíase obstrutiva submetidos a tratamento cirúrgico. **Dissertação de Mestrado Integrado em Medicina Veterinária**, Lisboa, 2018. Acesso em: 09/09/2018.
- BERENT, A. Ureteral obstructions in dogs and cats: a review of traditional and new interventional diagnostic and therapeutic options. **Journal of Veterinary Emergency and Critical Care**, v 21, p. 86-103, 2011. Acesso em: 09/09/2018.
- BERENT, A., & WEISSE, C., The SUB - a surgical guide. **Norfolk Veterinary Products**, 2013. Acesso em: 23/09/2018.
- BIRCHARD, S. J. & SHERDING, R. G. **Manual Saunders: clínica de pequenos animais**, São Paulo. 2008.
- BOYD, L.M. et al. Survival in cats with naturally occurring chronic kidney disease. **Journal of Veterinary Intern Medicine**, v. 22, p.1111-1117, 2008. Acesso em: 09/09/2018
- BRETAS, F. **Guia Terapêutico Veterinário**. 3 ed. 2014
- BROCKMAN, D.J.; WASHABAU, R.J.; DROBATZ, K.J. Canine gastric dilatation/volvulus syndrome in a veterinary critical care unit: 295 cases (1986-1992). **Journal of the American Veterinary Medical Association**, v. 207, p. 460-464, 1995. Acesso em: 18/10/2018.
- CARVALHO, V.M. et al. Urinary tract infection (UTI) in dogs and cats: etiology and antimicrobial resistance. **Pesquisa Veterinária Brasileira.**, v. 34, p. 62-70, 2014. Acesso em: 13/09/2018.
- CHEW, D. J. et al. **Urolithiasis in canine and feline, nephrology and urology**. Saint Louis: Elsevier Saunders, 2010.
- CORTOPASSI, S. R.; FANTONI, D. T. **Anestesia em cães e gatos**. São Paulo: Roca, 2010.
- DEFARGES, A.; BERENT, A.; DUNN, M. New alternatives for minimally invasive management of ureteroliths. **Continuing Education for Veterinarians**, v. 35, 2013. Acesso em: 13/09/2018.

DOWERS, K. Managing feline nephroliths.; **CVC Baltimore Proceedings**, p.24-27., 2012. Acesso em: 13/09/2018.

EVANS, K.M.; ADAMS, V.J. Mortality and morbidity due to gastric dilatation-volvulus syndrome in pedigree dogs in the UK. **Journal of Small Animal Practice**, v.51,p.376-381,2010. Acesso em: 01/11/2018.

FERNANDES, V. The application of endoscopy in the treatment of upper urinary tract lithiasis in cats: retrospective study. **Dissertação de Mestrado Integrado em Medicina Veterinária**, FMV-UL, Lisboa, 2014. Acesso em: 17/09/2018.

FOSSUM; W. T. **Cirurgia de pequenos animais**. Rio de Janeiro: Elsevier, 2014.

GLICKMAN, L.T. et al. A prospective study of survival and recurrence following the acute gastric dilatation-volvulus syndrome in 136 dogs. **Journal of the American Animal Hospital Association**, v. 34, n. 3, p. 253-259, 1998. Acesso em: 20/10/2018.

GOODRICH, Z. J.; POWELL, L. L.; HULTING, K. J. Assessment of two methods of gastric decompression for the initial management of gastric dilatation-volvulus. **Journal of Small Animal Practice**, v. 54, p. 75–79, 2013. Acesso em: 20/10/2018.

GOLDSMID, S.E.; DAVIS, P.; PECHMAN, R. Successful Derotation of Splenic Torsion in a Racing Greyhound. **Journal of Small Animal Practice**. v. 35, p. 112-115, 1994. Acesso em: 20/10/2018.

HUMM, K.; BARFIELD, D. Differentiating between food bloat and gastric dilatation and volvulus in dogs. **Veterinary Record**, n. 181, p. 561–562, 2017. Acesso em: 20/10/2018.

ISHII, J.B. et al. Resistance of bacteria isolated from dogs and cats at Veterinary Hospital of Universidade Estadual de Londrina (2008- 2009). **Pesquisa Veterinária Brasileira**, v. 31, p.533-537, 2011. Acesso em: 18/09/2018.

KYLES A. E. et al. Management and outcome of cats with ureteral calculi: 153 cases (1984-2002). **Scientific Reports: Retrospective Study**, v; 226, n 6, 2005. Acesso em: 23/09/2018.

KYLES, A. E. et al. Diagnosis and surgical management of obstructive ureteral calculi in cats: 11 cases (1993-1996). **Journal of the American Veterinary Medical Association**, v. 213, p. 1150-1156, 2008. Acesso em: 23/09/2018.

LANGSTON, C. et al. Methods of urolith removal. **Compendium: Continuing Education for Veterinarians**, 32(6) E1-8, 2010.

LULICH, J. P. et al. Uroliths in Dogs and Cats. **Journal of Veterinary Internal Medicine**, v. 30, p. 1564-1574, 2016. Acesso em: 23/09/2018.

MACKENZIE, G. et al. A Retrospective Study of Factors Influencing Survival Following Surgery for Gastric Dilatation-Volvulus Syndrome in 306 Dogs. **Journal of the American Animal Hospital Association**, v. 46, n. 2, p. 97-102, 2010. Acesso em: 21/10/2018.

MACPHAIL, C. Cirurgia do rim e do ureter. In: FOSSUM; W. T. **Cirurgia de pequenos animais**. Rio de Janeiro: Elsevier, pp 705-735, 2014.

MARINHO, P.V. et al. Primary splenic torsion in dog as a cause of atypical acute abdomen. **Acta Scientiae Veterinariae**, n. 46, P. 313, 2018. Acesso em: 21/10/2018.

MATTHIESEN, D.T. Partial gastrectomy as treatment of gastric volvulus. Results in 30 dogs. **Veterinary Surgery**, v.14, p.185, 1985. Acesso em: 21/10/2018.

MATTHIESEN, D.T. Fisiopatologia da dilatação gástrica-vólvulo. In: BOJRAB, M.J. **Mecanismos da moléstia na cirurgia dos pequenos animais** .2.ed. São Paulo: Manole, p.260-273. 1996.

MONNET, E. Gastric dilatation-volvulus syndrome in dogs. **Veterinary Clinic North American Small Animal Practice.**, v. 33, p.987-1005, 2003. Acesso em: 21/10/2018.

NELSON, R.W.; COUTO, C.G. **Medicina Interna de Pequenos Animais**. Rio de Janeiro: Guanabara Koogan., 1998.

NUNES, J., Abordagem ao abdômen agudo e síndrome dilatação vólvulo gástrica. Disponível em: www.qualittas.com.br, 2009

OLIVEIRA, C. et al. Ureterolitíase por oxalato de cálcio em gato. **Acta Scientiae Veterinariae**, n. 43, p. 77, 2015. Acesso em: 01/10/2018.

PALM, C.; WESTROPP, J. Cats and calcium oxalate: strategies for managing lower and upper tract stone disease. **Journal of Feline Medicine and Surgery**. v. 13, p. 651-660, 2011. Acesso em: 09/09/2018.

PIMENTA, M.M. Estudo da ocorrência de cálculo renal e/ou ureteral em gatos com doença renal crônica. **Pesquisa Veterinária Brasileira**, v. 34, p.555-561, 2014. Acesso em: 01/10/2018.

RADLINSKI, M. G. Cirurgia do sistema digestório In: FOSSUM; W. T. **Cirurgia de pequenos animais**. Rio de Janeiro: Elsevier, pp 705-735, 2014.

RASMUSSEN, L. Estômago. In: SLATTER, D. **Manual de cirurgia de pequenos animais**. 3.ed. São Paulo: Manole, p.592-644. 2007.

SALISBURY, S. K.. Management of nephroliths and ureteroliths in cats. **Proceedings OH The 11 ACVSV Symposium**, p.178-181, 2012. Acesso em: 09/09/2018

SCHNIER, L.M. A case of splenic torsion with progressive anemia and thrombocytopenia. **Canine Veterinary Journal.**; n. 51, p. 527-529, 2010. Acesso em: 11/10/2018

SHARP, C. R.; ROZANSKI, E. Cardiovascular and Systemic Effects of Gastric Dilatation and Volvulus in Dogs. **Topics in Companion Animal Medicine**, v. 29, p. 67–70, 2014. Acesso em: 22/10/2018

SHIPOV, A.; SEGEV, G. Ureteral Obstruction on dogs and cats. **Israel Journal of Veterinary Medicine**, v. 68, p. 71-77, 2013. Acesso em: 22/10/2018

SILVA, S., Síndrome da dilatação vólculo gástrica em cães. **Ciência Rural**, v. 42, n.1 p. 122-130, 2012. Acesso em: 15/10/2018.

SLATTER, D. H.; **Manual de Cirurgia de pequenos animais**. São Paulo: Manole, 2003.

SMART, L.; REESE, S.; HOSGOOD, G. Food engorgement in 35 dogs (2009–2013) compared with 36 dogs with gastric dilation and volvulus. **Veterinary Record**, v. 181, p. 563–563, 2017. Acesso em: 23/10/2018

WALKER, D. Feline urethral obstruction: a clinical refresh. **Irish Veterinary Journal**, v. 62, n. 3, p. 198-202, 2009. Acesso em: 14/09/2018.

ZIMMERMANN, M. et al. Peritonitis in dogs. **Ciência Rural**, v. 36, p. 1655–1663, 2006. Acesso em: 01/11/2018.

ANEXO A - Certificado do Estágio Curricular Supervisionado em Medicina Veterinária

Dr. Guilherme Savassi
Clínica Cirúrgica de Cães e Gatos

CERTIFICADO

Certificamos que **BRUNA GONZALES DOS SANTOS**, acadêmica do Curso de Medicina Veterinária na Universidade Federal do Pampa- UNIPAMPA , desenvolveu atividades na rotina hospitalar na área de cirurgia da Savassi Zanetti Clínica Veterinária Ltda., no período de **06 de Agosto de 2018 até 21 de Setembro de 2018**, na condição de Aluna Estagiária Curricular, totalizando **272 horas de atividades**.

Belo Horizonte, 22 de Setembro de 2018.


Prof Dr Guilherme Savassi
Especialista em Cirurgia – Diplomado pelo Colégio Brasileiro de Cirurgia e Anestesiologia Veterinária (CBCAV)

Dr. Guilherme Lages Savassi Rocha


Bruna Gonzales dos Santos

ANEXO B - Certificado do Estágio Curricular Supervisionado em Medicina Veterinária



HOSPITAL DE CLÍNICAS VETERINÁRIAS

CERTIFICADO

Certificamos que **BRUNA GONZALEZ DOS SANTOS**, acadêmica do Curso de Medicina Veterinária da Universidade Federal do Pampa desenvolveu atividades da rotina hospitalar neste Hospital de Clínicas Veterinárias da Universidade Federal do Rio Grande do Sul, no período de **01 de outubro de 2018 até 01 de novembro de 2018**, na condição de **Aluna Estagiária Curricular**, no Setor de Cirurgia de Pequenos Animais, perfazendo um total **184 horas** de atividades.

Porto Alegre, 01 de novembro de 2018.


 Prof. Dr. Daniel Guimarães Gerardi
 Diretor do HCV/UFRGS


 Aluna (a)